THESIS MUNICH 1966

Zur Problematik des Index der alkalischen Leukozyten-Phosphatase in der Differentialdiagnose der chronisch myeloischen Leukämie und der Osteomyelosklerose

Lieselotte Wendl

LANE MEDICAL LIBRARY
STANFORD UNIVERSITY
300 PASTEUR DRIVE
PALO ALTO, CALIF.

Digitized by the Internet Archive
in 2026

https://archive.org/details/IA40153723_0024

AUS DER II. MEDIZINISCHEN KLINIK DER UNIVERSITÄT MÜNCHEN
Direktor: Prof. Dr. Dr. G. BODECHTEL

ZUR PROBLEMATIK DES INDEX DER ALKALISCHEN LEUKOZYTEN-PHOSPHATASE IN DER DIFFERENTIALDIAGNOSE DER CHRONISCH MYELOISCHEN LEUKÄMIE UND DER OSTEOMYELOSKLEROSE

Inaugural - Dissertation
Zur Erlangung der Doktorwürde in der gesamten Medizin verfaßt
und einer hohen Medizinischen Fakultät
der Ludwig- Maximilians- Universität zu München

vorgelegt
von
LIESELOTTE WENDL
aus Krummau
1966
München

Mit Genehmigung der Medizinischen Fakultät der Universität München

Berichterstatter: Priv. Doz. Dr. H. Borchers
Mitberichterstatter: Prof. Dr. Dr. G. Bodechtel
Dekan: Prof. Dr. M. Kiese
Tag der mündlichen Prüfung: 13. XII. 1966

Meinen Eltern und meinem Mann in Liebe zugeeignet

Herrn Oberarzt Doz. Dr. med. H. Borchers möchte ich herzlichst für die freundliche Überlassung des Themas danken.

Mein besonderer Dank gilt Herrn Dr. med. P. C. Scriba, der mir unermüdlich mit Rat und Tat zur Seite stand.

INHALTSVERZEICHNIS

Seite

LITERATURVERZEICHNIS..... 5

EINLEITUNG..... 9

METHODE..... 12

ERGEBNISSE..... 13

1. Chronisch myeloische Leukämie..... 13

2. Osteomyelosklerosen..... 33

3. Morbus WALDENSTRÖM..... 41

DISKUSSION..... 46

ZUSAMMENFASSUNG..... 5o

LEBENSLAUF..... 51

LITERATURVERZEICHNIS

1. KAY, H.D.: Plasma phosphatases in osteitis deformans and in other diseases of bone, J. exp. Pathol. 10, 253 (1929)

2. UMENO,M.: Studien über Phosphatasen, Biochem.Z. 231, 339 (1931)

3. HAIGH, W.F.: ROSSITER R.J., Distribution of alkaline and acid phosphatase in white cells. Rev. Canad. Biol. 9, 75 (195o)

4. WACHSTEIN,M.: Alkaline phosphatase activity in blood and bone marrow cells. J.Lab. Clin. Med.31, 1(1946)

5. FRIEDERICI,L.: Histochemische Methoden in der Hämatologie. Klin. Wschr. 33, 102o (1955)

6. MERKER,H. und HEILMEYER,L.: Die Bedeutung der ALP bei Reaktionen und Erkrankungen des myeloischen Systems. Schweiz. med. Wschr. 89, 1051 (1959)

7. KÄHLER,J. und MERKER, H.: Chronisch myeloische Leukämie nach langjährigem Kontakt mit Benzol. Dtsch. med. Wschr. 86, 1135 (1961)

8. TANAKA,K.R., VALENTINE, W.N., FREDERICKS, R.E.: Diseases or clinical conditions associated with low leucozyte alkaline phosphatase. New Engl. J. Med. 262, 912 (196o)

9. MERKER, H.: Die ALP - ihre hämatologische und allgemein-klinische Bedeutung. Dtsch.med. Wschr. 9o, 484 (1965)

1o. LAMBERS,K.: Die alkalische Phosphataseaktivität der Blutzellen bei Leukosen und anderen patholog. Zuständen. Zschr.f.Klin.Med. 155, 176 (1958)

11. TRUBOWITZ,S., KIRMAN,D., MASEK,B.: The Leucozyte Alkaline Phosphatase in Mongolism. Lancet , 486 (1962)

12. KING,M.J., GILLIS,E.M., BAIKIE,A.G.: The polymorph Alkaline Phosphatase in Mongolism. Lancet, 1302 (1962)

13. KAPLOW, L.S.: Histochemical Procedure for Localizing and Evaluating Leucozyte Alkaline Phosphatase Activity in Smears of Blood and Marrow. Blood, 10, 1023 (1955)

14. SICKLINGER,G.: Experimentelle und medikamentöse Beeinflussung der ALP. Dissertation, Universität München 1966

15. SCHUMACHER,K.: Die Bedeutung der ALP für Differentialdiagnose und Prognose maligner Hämoblastosen. Med. Welt, 9, 415 (1964)

16. IMMEL,E., TILLING,W.: Die alkalische Leukozyten - phosphatase in der Differentialdiagnose der Lebererkrankungen. Med. Klin. 59, 895 (1964

17. HELBIG,W., WEISSEL,M.: Die Behandlung der chronischen Myelose mit Myleran. Münchner med. Wschr. 103, 2390 (1961)

18. HAUSSER,E., STROUN,J.: La phosphatase alkaline leucocytaire au cours des affections virales. Schweiz. med. Wschr. 92, 1334 (1962)

19. MERKER,H., CHUN YIU HIU.: Alkalische Phosphatase und Glykogengehalt der reifen Neutrophilen im Verlauf von idiopathischen myeloproliferativen Erkrankungen. Verh. dtsch. Ges. inn. Med. 66, 1050 (1960)

20. FISCHER, R., LORBACHER,P., SCHUMACHER,K.: Über den terminalen Anstieg der alkalischen Leukozytenphosphatase bei chronischer Myelose. Klin. Wschr. 41, 669 (1963

21. KEISER, G., ALSLEBEN, U.: Alkalische Leukozytenphosphatase und Blutkrankheiten. (Differentialdiagnostische und prognostische Bedeutung) Schweiz. med. Wschr. 33, 1 (1963)

22. LENNERT,K.: Osteomyelosklerose: Begriff und pathologisch-anatomische Abgrenzung. 10. Tagung der Deutschen Hämatologischen Gesellschaft, Tübingen 1964.

23. KILLANDER,J.: Seperation of Human Heme - and Hemoglobin - binding Plasma Proteins, Ceruloplasmins and Albumins by Gel Filtration. Biochem. Biophys. Acta 93, 1 (1964)

24. ROSKES,S.D.: THOMPSON, T.E., A Simple Molecular Sieve Technique for Detecting Macroglobulinemia. Clin. Chim. Acta 8, 489 (1963)

25. FIREMAN, P., VANNIER,W.E., GOODMAN,H.C.: Immunochemical Studies of Human Serum Fractionated by Gel Filtration with Sephadex G-200. Proc. Soc. Exp. Biol. Med. 115, 845 (1964)

26. LAMBERS, K. und BAUER-SIC,P.: Hydrolytische Enzyme in der klinischen Diagnostik, in Zyto- und Histochemie in der Hämatologie. Neuntes Freiburger Symposion, Herausg. H. MERKER, Springer-Verlag, Berlin-Göttingen-Heidelberg 1963 , p. 254

27. LINKE,A. und LÖFFLER,H.: Über die alkalische Leukozytenphosphatase während der Therapie der reifzelligen myeloischen Leukämie mit Trenimon, in Zyto- und Histochemie in der Hämatologie, Neuntes Freiburger Symposium, Springer - Verlag, Berlin-Göttingen-Heidelberg, 1963, p. 306

E I N L E I T U N G

Bereits im Jahre 1929 vermutete K A Y (1), daß in den weißen Blutkörperchen Phosphataseaktivität enthalten ist . Diese Vermutung wurde durch die Studien von U M E N O (2) bestätigt, der 1931 in den weißen Blutkörperchen des Kaninchens und auch in den Zellen eines Patienten mit myeloischer Leukämie Phosphatase in reichlicher Menge nachwies. H A I G H und R O S S I T E R (3) teilten 1942 mit, daß in den Granulozyten vorwiegend alkalische Phosphatase, in den Lymphozyten aber saure Phosphatase vorhanden ist. 1946 beobachtete W A C H S T E I N (4) erstmals, daß die Phosphataseaktivität der Neutrophilen bei den Leukämien reduziert war; seine Beobachtungen wurden durch die Berichte von F R I E D E R I C I (5) ausgeweitet, der 1955 angab, daß er bei Fällen mit akuten, entzündlichen Prozessen eine erhöhte alkalische Phosphataseaktivität fand, während bei den Leukämien nur eine geringe Reaktion auftrat. So war schon 1955 der Grundstein gelegt für weitere Forschungen, die sich mit der alkalischen Leukozytenphosphatase als Hilfsmittel in der Differentialdiagnose verschiedener Erkrankungen befassen sollten. In Deutschland griffen M E R K E R und H E I L M E Y E R (6) erstmals dieses Thema auf. Die Autoren berichteten, daß sie bei akuten Leukosen ebenso wie bei Polycythämia vera, aplastischen Anämien mit Hämocytopenie und Osteomyelosklerosen sehr stark erhöhte Phosphatase-Indices fanden. Demgegenüber bestätigten auch ihre Untersuchungen, daß der ALP (= Alkalische Leukozyten Phosphatase) -Index bei chronischen Myelosen erniedrigt war, jedoch unter Behandlung und während Remissionsphasen auf annähernd normale Werte ansteigen konnte.

K Ä H L E R und M E R K E R (7) weiteten die Skala der Krankheiten, die über eine typisch hohe oder niedrige Phosphataseaktivität verfügen, noch aus und nannten unter den Krankheiten mit hoher Aktivität auch die Thrombocythämie, Lymphadenose, Erythroleukämien, einen großen Teil der aplastischen Anämien und Panmyelopathien; unter den Krankheiten mit niedriger Phosphataseaktivität führten sie Formen der Aphosphatasie, die Marchiafava Anämie, die infektiöse Mononukleose ebenso wie die refraktär aplastische Anämie, die normo- und sideroblastische Anämie und Röntgenschäden auf. T A N A K A , V A L E N T I N E und F R E D E R I C K S (8) reihten in diese Gruppe auch noch die paroxysmale nächtliche Hämoglobinurie und die idiopathische, thrombopenische Purpura ein. Es schien somit festzustehen, daß man mit Hilfe der alkalischen Leukozytenphosphatase einige Blutkrankheiten gegeneinander abgrenzen könnte. Besonderer Wert wurde von allen Autoren immer wieder auf die extrem niedrige Phosphataseaktivität bei chronischer Myelose gelegt.

Es handelt sich bei der ALP um eine Neutrophilenphosphatase, die sich neben anderen Hydrolasen und Oxydasen in der spezifischen Granula der Neutrophilen findet. Sie wird von dort aus in das Zytoplasma und in die Endozytosevakuolen freigesetzt, wenn die Zelle phagozytiert. Sie ist also vermutlich ein Enzym des Funktionsstoffwechsels, dessen spezielle Funktion noch unbekannt ist (MERKER) (9). Bei der chronischen Myelose liegt eine stark aktivierte Granulozytenbildung vor. Die reifen Granulozyten zeichnen sich jedoch durch eine biochemische und funktionelle Minderwertigkeit aus. Sie sind mit einer unzureichenden Menge von ALP ausgestattet. Es scheint eine Störung der gesamten Granulopoese mit Bildung eines minderwertigen Endproduktes vorzuliegen (L A M B E R S) (1o). Ob zwischen ALP Mangel und dem verkümmerten Philadelphia-Chromosom Beziehungen bestehen, ist noch umstritten (T R U B O W I T Z , K I N G) (11), (12) .

Nachgewiesen wird eine Phosphomonoesterase mit Wirkungsoptimum bei p_H 9,4, die als substratunspezifische Phosphatase Orthophosphat von zahlreichen alkoholischen und phenolischen Monoestern freisetzt. Aktivierend wirken Kationen wie Mg^{--}, Zn^{--}, Mn^{--} und Co^{--}, Inhibitoren sind Äthylendiamintetraessigsäure, Metallsalze und oxydierende Agenzien (MERKER) (9).

Aufgrund von durch Einzelbeobachtungen hervorgerufenen Zweifeln an der Brauchbarkeit des ALP Index für die Differentialdiagnose zwischen chronisch myeloischer Leukämie und Osteomyelosklerose sollte durch Langzeitbeobachtung des Verhaltens des ALP Index bei entsprechenden Patienten dieser Frage systematisch nachgegangen werden. Die vorliegende Arbeit faßt die erhobenen Befunde zusammen.

M E T H O D E

Wir verwendeten für unsere Untersuchungen die Methode von K A P L O W (13), abgewandelt nach MERKER und HEILMEYER (6): Ein aus der Fingerbeere oder dem Ohrläppchen gewonnener Blutstropfen wurde auf einem Objektträger ausgestrichen und luftgetrocknet. Es wurden keine frischen Ausstriche, sondern solche, die mindestens vierundzwanzig Stunden, aber nicht älter als achtundvierzig Stunden waren, verwendet. Die Ausstriche wurden mit einem Gemisch von 90 Teilen Methanol und 10 Teilen Formalin dreißig Sekunden lang bei 4°C fixiert. Nachdem sie gut mit Wasser abgespült wurden, mußten sie wieder luftgetrocknet werden. Die Ausstriche wurden bei 4°C eine Stunde lang inkubiert (in einer Inkubationslösung von 0,05 % Na-alpha-naphthylphosphat, 0,1 % Variaminblausalz B conc. und 2 % Na-Veronal-HCl-Puffer p_H 9,4), anschließend wieder mit Wasser abgespült und in der Luft getrocknet. Darauf wurde eine Kernfärbung mit Mayer's Hämalaun durchgeführt (dreizehn Min.). Nachdem sie wieder gründlich gespült und luftgetrocknet worden waren, wurden die Ausstriche im Lichtmikroskop mit Ölimersion ausgewertet. Die Aktivität der ALP in den einzelnen Segmentkernigen wurde nach einem score-System nach sechs Intensitätsgraden unterschieden; der prozentuale Anteil der Neutrophilen an dem jeweiligen Grad der Intensität wurde mit dem Intensitätsgrad multipliziert, die erhaltenen Werte addiert und so der ALP Index errechnet.

Bei der Untersuchung von neunundzwanzig hämatologisch Gesunden, die auch keine andere erfahrungsgemäß die Aktivität der ALP erhöhende Krankheit aufwiesen, lag der Normalbereich (14) des ALP Index zwischen 0 und 63, bei einem Mittelwert von 29,4.

E R G E B N I S S E

1. Chronisch myeloische Leukämien

Auch wir haben in unserer Ambulanz Fälle einer chronisch myeloischen Leukämie während zehn Monaten beobachtet und haben dabei stets (sieben Patienten) das erwartete Bild einer sehr niedrigen ALP Aktivität vorgefunden. Stellvertretend sei hier als Beispiel der Krankheitsverlauf der Patientin H. R. aufgeführt:

H.R., geb. 4.12.27, chronisch myeloische Leukämie:
Im März 1963 bemerkte die Patientin, daß sie schon von leichtem Anstoßen ungewöhnlich große Hämatome bekam. Im Laufe des Sommers nahm ihre Leistungsfähigkeit immer mehr ab, sie schwitzte viel und hatte häufig Schmerzen im linken Oberbauch. Vom Hausarzt wurde ein Milztumor festgestellt, der fast bis zur Symphyse reichte, außerdem Leukozytenwerte um 300 000. Auf eine Behandlung mit Mitomen verschlechterte sich das Allgemeinbefinden.

Bei der ersten stationären Aufnahme im Februar 1964 zeigte das Blutbild eine Anämie von 8,48 g% Hb bei 3 Mill. Erythrozyten. Der Leukozytenwert betrug 44 000, davon unreife Vorstufen bis zu Myeloblasten und 50 % Segmentkernige. Das Sternalpunktat und eine Myelotomie bestätigten die Verdachtsdiagnose auf eine chronisch myeloische Leukämie. Es wurde deshalb eine Behandlung mit Busulfan (Myleran) begonnen. Die Patientin sprach gut auf diese Therapie an. Es konnte eine weitgehende Remission im Ablauf der Krankheit erreicht werden. Der Index der ALP war im Laufe der Beobachtung fast immer gleich 0.

Alle diese Patienten wurden zeitweise mit Busulfan behandelt, sofern dies durch den Verlauf der Krankheit nötig geworden war; in keinem dieser Fälle aber stieg dadurch die ALP Aktivität auch nur bis zu einem mittleren Normalwert an.

Klinisch beobachteten wir innerhalb desselben Zeitraumes sieben Patienten mit chronischer Myelose, die zeitweilig oder immer normale oder erhöhte ALP Indices aufwiesen. Bei zwei Patienten kam es zu einem terminalen Blastenschub, der mit einem Anstieg der ALP verbunden war, die vorher immer sehr niedrig gewesen war. Es handelte sich

dabei um die Patientinnen F. Th. und B. T. (Abb. 1 und 2):

F. Th., geb. 17.1.1892, chronisch myeloische Leukämie: Im November 1959 wurde die Patientin wegen einer Grippe, die sich nicht bessern wollte, in ein auswärtiges Krankenhaus eingewiesen und dort wurde erstmals die Diagnose "chronisch myeloische Leukämie" gestellt. Es wurde auch sofort mit einer Busulfantherapie begonnen, unter der die Leukozytenwerte, die sich zuerst bei Werten um 100 000 bewegten, auf 30 000 abfielen. Auch die Milz, die zuerst groß, derb und druckempfindlich war, verkleinerte sich unter dieser Therapie, die Leber war jedoch weiterhin 2 QF unter dem Rippenbogen zu tasten. Als die Patientin kurze Zeit später eine "Zahnfistel" bekam, sanken die Leukozytenwerte sogar bis auf 1 500, so daß sie wieder stationär aufgenommen werden mußte. Die Sternalpunktion zeigte damals fast nur Zellen der Erythropoese, Markhypoplasie mit Schwund der Granulopoese, außerdem Reifungshemmung der Erythropoese. Die Patientin wurde daraufhin mit Vitaminen und anabolen Steroiden behandelt. Die Leukozyten stellten sich auf Werte um 2 800 ein, das Hb auf 11,2 g%.

In der darauffolgenden Zeit wurden die Beine der Patientin immer dicker, sie litt immer häufiger unter Anfällen von Herzklopfen und unter vermehrter Blutungsbereitschaft. So mußte sie von Zeit zu Zeit wiederholt stationär behandelt werden, vor allen Dingen wegen einer fortbestehenden Anämie, die sich trotz häufiger Bluttransfusionen nicht entscheidend beeinflussen ließ.

Im April 1964 klagte die Patientin über Schmerzen in der Milzgegend, zunehmende Müdigkeit und Appetitlosigkeit. Das Blutbild (siehe Abb.1) zeigte den bekannten Befund der chronischen Myelose. Der ALP Index war mit 4 zunächst niedrig. Bei der Untersuchung fand man eine schwere Lebercirrhose. Etwa zehn Tage ante finem traten starke Schmerzen im Bereich der unteren linken Thoraxhälfte auf, als deren Ursache bei der Sektion mehrere frische Milzinfarkte gefunden wurden. Daneben entwickelte sich beiderseits eine "Bronchopneumonie". Bei der Sektion fanden sich rezidivierende Lungenembolien. Die aus der Abbildung zu ersehende Erhöhung des ALP Index ging mit einem terminalen Blastenschub einher.

B. T., geb. 1.2.21, chronisch myeloische Leukämie (Abb.2): Die Patientin hatte 1946 Gelbsucht ohne Koliken. - Im Juli 1963 bemerkte sie zunehmenden Druck im Oberbauch und Völlegefühl trat auf. Da es zu Erbrechen kam, der Urin braun und der Stuhl grau wurden und Fieber auftrat, wurde eine Gallenblasenentzündung mit Gallenwegsverschluß diagnostiziert. Ferner fand man jetzt auch eine chronisch myeloische Leukämie im Blutbild, die

Abb. 1: F. Th., geb.17.1.1892, chronisch myeloische Leukämie

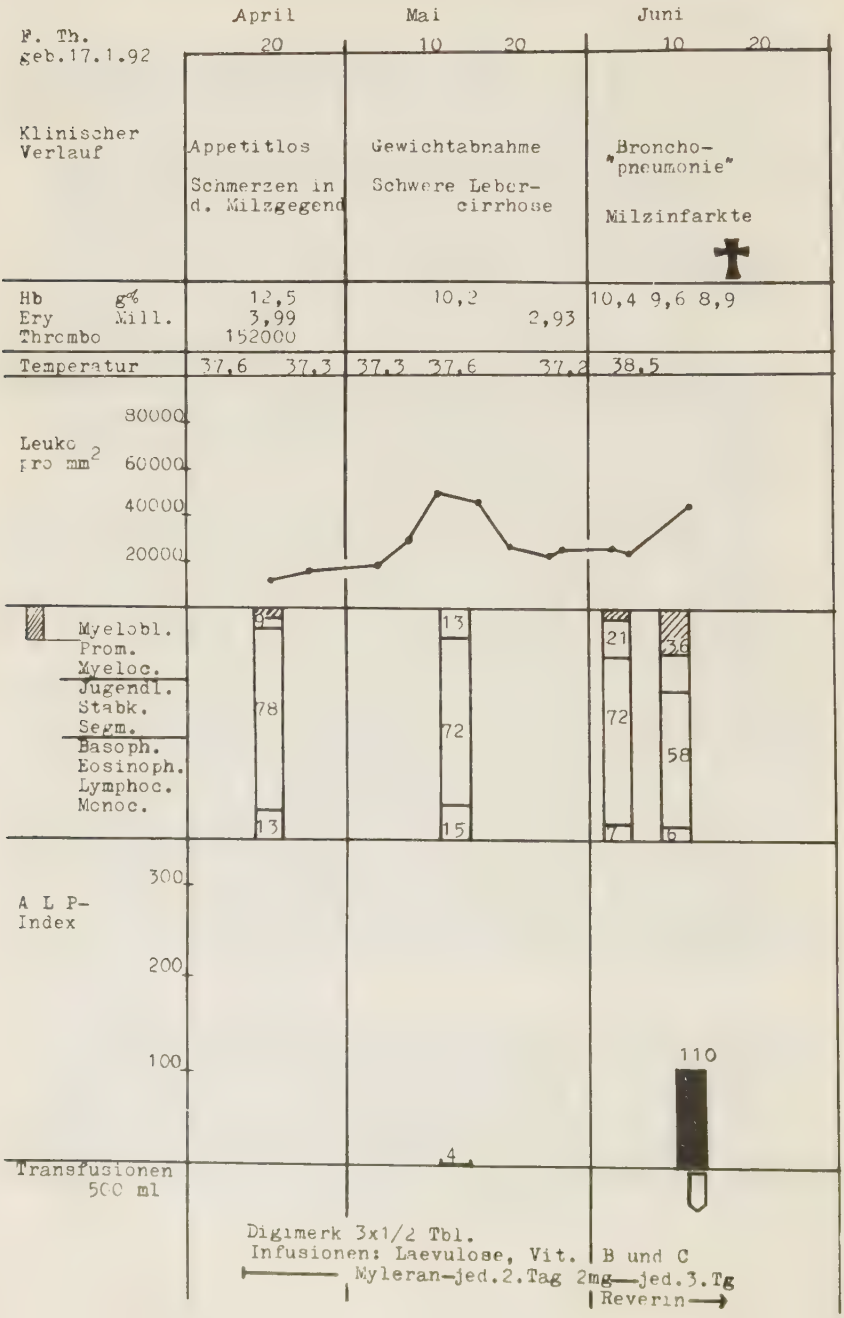

Diagnose wurde durch eine Sternalpunktion gesichert und daraufhin eine Behandlung mit Busulfan eingeleitet. Während dieser ersten Zeit der ambulanten Behandlung hatte sie schneidende Schmerzen im linken Oberbauch, Stechen beim Atmen und dauernden Brechreiz. Weiter soll sie gelegentlich Schüttelfröste und ständig Temperaturen um 38°C gehabt haben. Während eines stationären Aufenthaltes wegen dieser Beschwerden wurde ein Milztumor festgestellt, auch die Leber war um Handbreite vergrößert. Die Fieberanfälle hörten nach i.v. Behandlung mit Tetracyclinen auf, die Leukozytenwerte schwankten bei einer Busulfandosis von 2 mg täglich um 10 bis 20 000. Nach der Entlassung im November 1963 kam es nur noch in Abständen zu mäßigen Schmerzen im rechten Oberbauch mit Ausstrahlung in den Rücken, selten bestanden starke Schmerzen im ganzen Leib.

Im August 1964 trat ein starker, plötzlicher Schmerz im linken Oberbauch auf, Temperaturen, Brechreiz, Erbrechen und schließlich Durchfälle mit Tenesmen. Die Patientin wurde wieder stationär aufgenommen. Es bestanden intermittierende Temperaturen mit Anstiegen bis zu 40 Grad. In der Blutkultur wurden zweimal vergrünende Streptokokken gefunden. Es wurde zunächst versucht, das septische Zustandsbild mit hohen Dosen Penicillin, bis zu 120 Mill. Einheiten täglich zu beeinflussen. Die Temperaturen ließen sich aber auch bei Wechsel des Antibiotikums nicht beherrschen. Erst bei Anwendung hoher Dosen von Vancomycin waren die Temperaturen einigermaßen in Schranken zu halten. Auf Grund der vorhergehenden cholangitischen Anamnese wurde als Ursprung der Sepsis die rezidivierende Cholangitis angenommen. Für die Annahme einer cholangitischen Sepsis sprach auch die zunehmende Bilirubinämie mit zuletzt 5,4 mg% Serumbilirubin und die leichte Erhöhung der alkalischen Phosphatase auf 20,3 E. Quälend für die Patientin waren wiederholt auftretende Tenesmen und sehr schmerzhafte Hämatome, insbesondere im Bereich des rechten Beines. Dem Auftreten dieser Blutungsneigung ging eine Verminderung der Thrombozytenzahlen auf Werte unter 50 000 voraus. Die Hämoglobinwerte stiegen trotz wöchentlich zweimaliger Bluttransfusionen nicht über 7 g%. Im Differentialblutbild fand man während dieser letzten stationären Beobachtung eine erhebliche Vermehrung der Myeloblasten. Die Leukozytenzahlen stiegen bis auf zuletzt 210 000 an, nachdem wegen der Thrombopenie die Mylerantherapie abgebrochen werden mußte.

Das Allgemeinbefinden verschlechterte sich laufend. Auf dringenden Wunsch der Patientin hin mußte sie schließlich nach Hause entlassen werden, wo sie kurz darauf starb.

Es handelte sich hier um eine chronische Myelose, die in typischer Weise praktisch während des gesamten Verlaufes mit sehr niedrigen Werten des ALP Index einherging, obwohl ein septisches Krankheitsbild vorlag. Terminal und mehrere Wochen nach Beginn des letzten Blastenschubes kam es zu einem Anstieg des ALP Index auf erhöhte Werte.

Abb. 2: B. T., geb.1.2.21, chronisch myeloische Leukämie

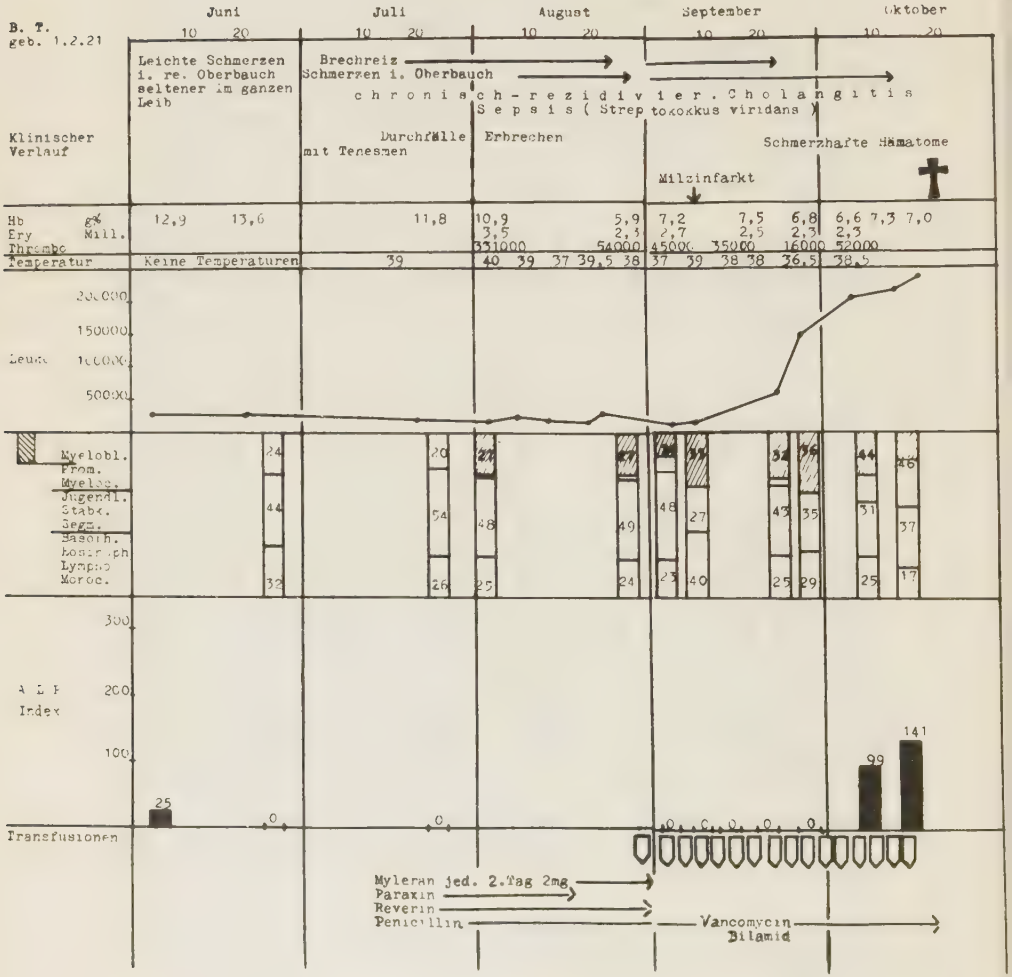

Obwohl der Krankheitsverlauf bei Frau B. T. durch eine chronisch rezidivierende Cholangitis kompliziert war, war kein Ansteigen der ALP Aktivität durch diesen Infekt zu bemerken. Es besteht die Möglichkeit, daß bei Frau F. Th. auch die dazu gekommene Bronchopneumonie allein eine Erhöhung der ALP Aktivität bewirkt hätte, da sie aber zeitlich mit dem Blastenschub zusammenfiel, muß man diese Vermutung dahingestellt sein lassen. Beide Patientinnen wurden über längere Zeiträume mit Busulfan behandelt. Daß auch bei der chronischen Myelose ein Infekt zu einer Erhöhung der ALP führen kann, zeigt der Krankheitsverlauf des Patienten B. Tr. Auch bei diesem Patienten war der ALP Index trotz Behandlung mit Busulfan stets niedrig. Erst als eine Enterocolitis mit Stomatitis aphthosa und Analulcera hinzukam, stieg er auf einen Wert von 193 (Abb. 3).

B. Tr., geb. 19.5.27, chronisch myeloische Leukämie: Der Patient, der seit seinem 28. Lebensjahr an Symptomen wie bei einer Hyperthyreose litt, mit Atemnot, Augenbrennen, Schweißausbrüchen, Schlaflosigkeit, Haarausfall und gelegentlichen Attacken von Herzklopfen, bemerkte im August 1963, daß er zunehmend matter wurde. Es kam zu Durchfällen, saurem Aufstoßen und Völlegefühl im Leib. Er war appetitlos und verlor in kurzer Zeit ziemlich an Gewicht. Durch häufiges, morgendliches Nasenbluten wurde der Patient schließlich anämisch und in diesem Zustand wurde er in die Klinik eingewiesen.

Es fand sich damals eine Leber, die fast bis Nabelhöhe vergrößert war, ferner ein Milztumor, der bis 3 QF caudal des Nabels zum Eingang des kleinen Beckens hinabreichte. Das Blutbild zeigte die Veränderungen, die uns eine chronisch myeloische Leukämie diagnostizieren ließen: Eine Anämie von 10,8 g% Hb und eine Leukozytose von 266 000, davon 3 % Myeloblasten, 3 % Promyelozyten, 35 % Myelozyten, 5 % Jugendliche, 10 % Stabkernige, 29 % Segmentkernige, 6 % Eosinophile und 2 % Lymphozyten. Der Patient hatte bei der Aufnahme hohe Temperaturen, bis zu 39 Grad. Therapeutisch bekam er Busulfan, Butazolidin und Supracillin, worauf sich einerseits die Temperatur normalisierte und andererseits die Leukozytose langsam verringerte, bis sie schließlich auf einen Leukozytenwert von 9 600 gefallen war. Im Blutausstrich fanden sich keine unreifen Zellen mehr, die Größe von Milz und Leber war zurückgegangen. Jetzt aber traten rezidivierende Nierenkoliken auf. Im Urinsediment fanden sich zu dieser Zeit massenhaft frische Erythrozyten. Die Koliken konnten mit der üblichen spasmolytischen Behandlung beherrscht wer-

Abb.3: B. Tr., geb.19.5.27, chronisch myeloische Leukämie

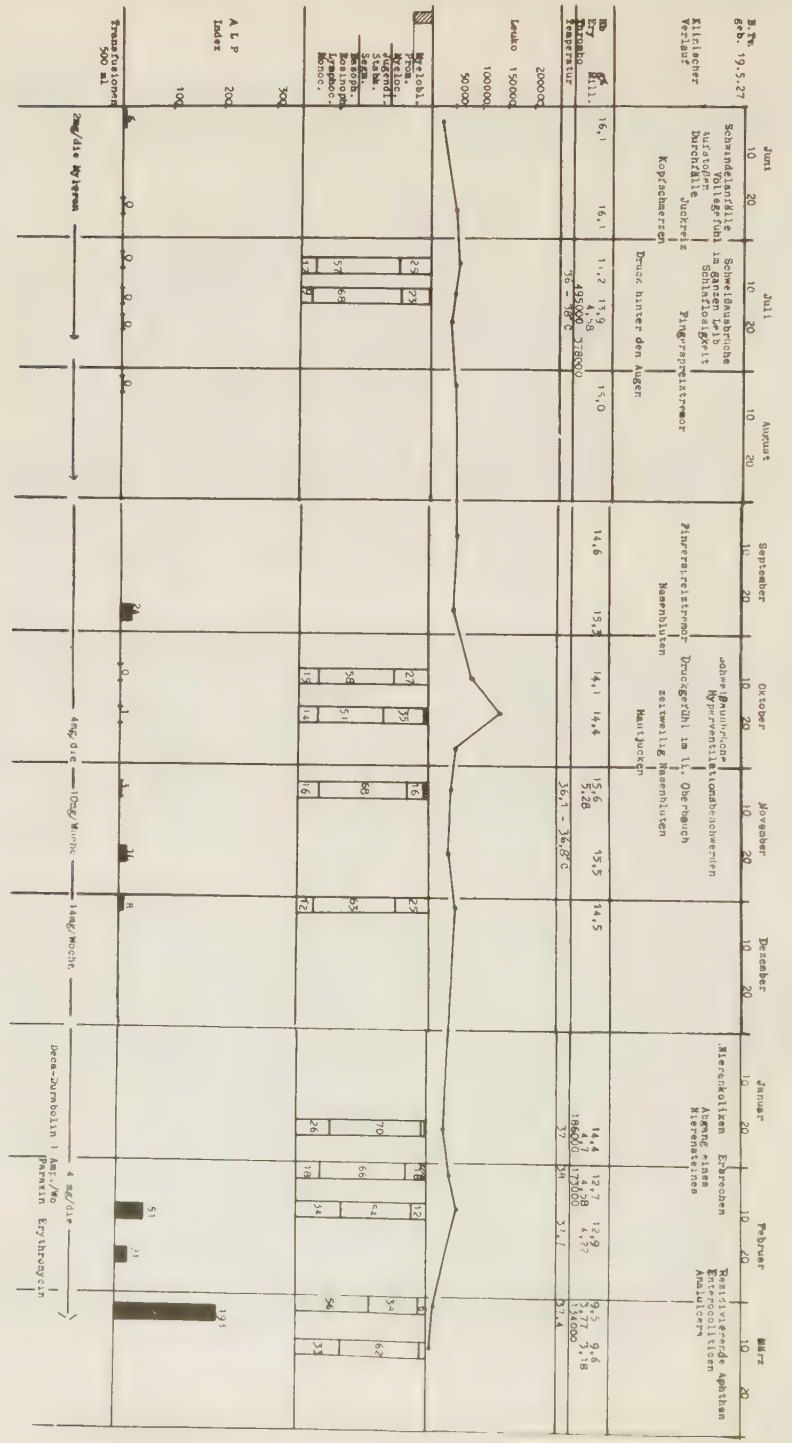

den. Steinabgänge wurden nicht beobachtet.

Der Patient wurde dann von Anfang November 1963 an ambulant behandelt. In dieser Zeit nahm das Völlegefühl im Leib wieder zu, er hatte weiterhin Schweißausbrüche, Juckreiz am ganzen Körper, Hyperventilations-Tetanie und er schlief sehr schlecht.

Wegen des Verdachtes auf Hyperthyreose wurde er im Juli 1964 erneut stationär aufgenommen. Der Radiojod-Test ergab jedoch keinen Hinweis auf das Vorliegen einer Hyperthyreose. Das Blutbild war zufriedenstellend, aber Leber und Milz waren wieder vergrößert. Die bisherige Therapie von 2mg Busulfan täglich wurde schließlich ambulant fortgesetzt.

Als im Oktober 1964 die Zahl der Leukozyten auf 136 000 anstieg und sich alle sonstigen Beschwerden des Patienten verstärkten, wurde er wiederum zu einer stationären Behandlung eingewiesen. Im Laufe des Aufenthaltes besserte sich unter Busulfantherapie das Druckgefühl im Oberbauch, da die Milz kleiner wurde, und die Leukozytenwerte fielen auf 69 000. Die vegetativen Beschwerden des Patienten sprachen auf eine sedierende Behandlung gut an.

Im Februar 1965 kam der Patient wieder zur Aufnahme,nachdem es wieder zu rezidivierenden Nierenkoliken, verursacht durch Uratsteine, gekommen war. Unter konservativer Behandlung gingen die Steine ab und die erhöhten Serumharnsäurewerte normalisierten sich. Gleichzeitig beobachteten wir schubweise auftretende und etwa 10 Tage bestehende, schmerzhafte Aphthen der Mundschleimhaut, schmerzhafte, z.T. blutige Durchfälle und perianale Ulcerationen. Diese Attacken gingen mit Temperaturen und mit erhöhten Werten des ALP Index, der bis dahin fast immer sehr niedrig war, einher, was wir auch bei dem Patienten Ho. H. beobachteten. Eine agranulozytotische Situation bestand zu dieser Zeit nicht, eine durch Busulfan bedingte Schädigung des Epithels (Aphthen, Enterocolitis, Analulcera) wurde für möglich gehalten, obwohl der zyklisch rezidivierende Ablauf der Beschwerden auf einen selbständigen Prozeß hinwies. Es bestand ein Candida albicans Befall der Mund- und Rachenschleimhaut. Auch im Analabstrich waren Candida Sproßpilze nachweisbar. Der Patient verstarb am 19.5.65 in schwerer Kachexie und nachdem terminal eine Parotitis dazu gekommen war. Bis zuletzt lagen die Werte des ALP Index jetzt um 190, ohne daß ein eindeutiger Blastenschub nachweisbar wurde.

Noch deutlicher tritt der Zusammenhang zwischen hoher ALP-Aktivität und Infektionen bei dem Patienten Ho. H. hervor, bei dem der Krankheitsverlauf praktisch dauernd durch Infektionen wie eine Cholangitis oder eine Enterocolitis mit Stomatitis aphthosa und Scrotalulcera kompliziert war (Abb.4).

Abb. 4: Ho. H.,geb.2.8.46, chronisch myeloische Leukämie

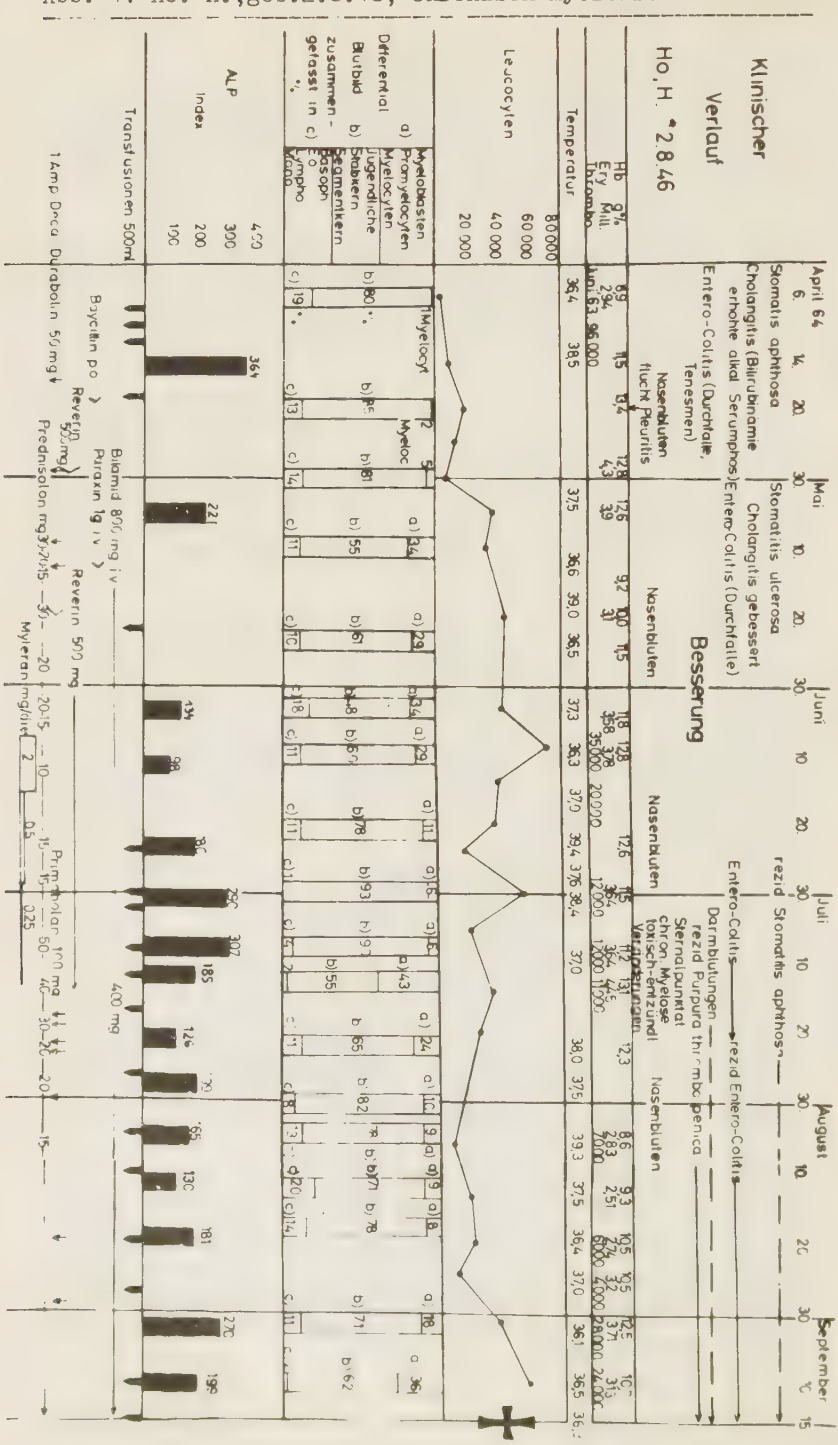

Ho. H., geb. 2.8.46, chronisch myeloische Leukämie: Im Jahre 1959 fiel einem Pater im Internat die Blässe und schnelle Ermüdbarkeit sowie die Infektanfälligkeit des Zöglings auf. Die Untersuchung durch die Hausärztin ergab seinerzeit eine Leukozytose von 70 000. Die daraufhin veranlaßte Behandlung in der hiesigen Universitäts-Kinderklinik wegen einer chronisch myeloischen Leukämie führte zu einer Besserung. Im Februar 1961 wurde der Patient nach erneuter zweimonatiger stationärer Behandlung mit einem praktisch normalisierten, peripheren Blutbild entlassen. Seit Herbst 1962 wurde er von der Ambulanz unserer Klinik betreut.

Im Februar 1963 kam es erstmals zum Auftreten von schmerzhaften Bläschen, die in Ulcerationen übergingen im Bereich der Mundschleimhaut. Gleichzeitig bestand Appetitlosigkeit, Gewichtsabnahme und leichte Ermüdbarkeit. Wegen der rezidivierenden Aphthen und des schlechten Allgemeinzustandes erfolgte im Juni 1963 eine erste stationäre Aufnahme in unsere Klinik. Milz und Leber waren seinerzeit nicht tastbar, es bestand eine geringgradige hypochrome Anämie und eine Leukozytose von 36 300. Differentialblutbild: 4%Promyelozyten, 12%Myelozyten, 1%Jugendliche , 8 % Stabkernige, 62%Segmentkernige, 1%Eosinophile , 3 Mastzellen, 6 Monozyten, 3 Lymphozyten. Während der Behandlung stiegen die Leukozytenwerte bis auf Werte um 90 000 an, so daß eine vorsichtige Busulfan Therapie begonnen wurde. Unter dieser Behandlung besserten sich die Leukozytose und die pathologische Linksverschiebung. Gleichzeitig kam es jedoch, nachdem die Thrombozytenwerte anfänglich normal waren, zur Ausbildung einer Thrombopenie und zum Auftreten von häufigem Nasenbluten. Im Juli 1963 wurde daher die erste Anwendung von Bluttransfusionen nötig. Im Vordergrund der Beschwerden während dieses ersten, stationären Aufenthaltes standen äußerst schmerzhafte, rezidivierende, multiple Aphthen im Bereich der Mund- und Zungenschleimhaut, sowie sehr schmerzhafte, exulcerierende Analkrypten und Ulcerationen im Bereich der Skrotalhaut. Ferner kam es zu einer flüchtigen Pleuritis mit Temperaturanstiegen bis zu 40 Grad, die unter antibiotischer Therapie schnell abklang.

Von August bis September 1963 war der Patient dann in ambulanter Behandlung mit Binotal. Auch in dieser Zeit kam es immer wieder zum Auftreten von Aphthen und Ulcerationen in der Analregion, die zu heftigen Schmerzen beim Stuhlgang führten. Im Oktober 1963 wurde daher eine erneute stationäre Behandlung notwendig. Dabei gelang es, die Leukozytose von 50 000 auf 11 200 zu senken und die pathologische Linksverschiebung zu bessern. Die Thrombozytenwerte waren jetzt 24 000.

Nach kurzer, ambulater Behandlung in der zweiten Hälfte des Oktober war der Patient dann von Anfang November 1963 bis Ende Januar 1964 wieder in stationärer Behandlung. Wieder standen die Ulcerationen im Bereich der Mundschleimhaut und die schmerzhaften Ulcerationen der Analregion, sowie rezidivierende Durchfälle, die auf eine Enterocolitis schließen ließen, im Vordergrund der Beschwerden. Die hypochrome Anämie war jetzt etwas ausgeprägter. Hämato-

logisch fand sich eine Leukozytose zwischen 10 000 und 30 000, mit pathologischer Linksverschiebung (2%Promyelozyten, 4%Myelozyten, 4%Jugendliche, 6%Stabkernige, 66%Segmentkernige, 9%Lymphozyten, 9%Monozyten). Der Patient wog noch 44 kg und wurde mit Transfusionen und Infusionen von Plasma behandelt.

In der folgenden Zeit wurde der Patient wieder ambulant behandelt und litt vor allem unter den Schleimhautulcerationen im Mund sowie jetzt häufiger auftretenden Durchfallsattacken, bei denen er täglich 6 bis 7 wässrige Stuhlentleerungen hatte.

Wie aus der Abb.4 ersichtlich, wurde der Patient Anfang April 1964 wieder in die Klinik aufgenommen, er litt unter einer rezidivierenden Stomatitis aphthosa. Es kam wiederholt zu Perioden mit heftigen, wässrigen Durchfällen. Rektoskopisch wurden exulcerierende Analkrypten festgestellt, die einen heftigen Defäkationsschmerz verursachten. Darüber hinaus kam es jetzt zu den Zeichen einer Cholangitis mit Bilirubinämie, Fieber, erhöhter alkalischer Serumphosphatase und geringfügig erhöhten Transaminasen. Schließlich fand sich eine, wenige Tage anhaltende, feuchte Pleuritis.

In dieser ersten Zeit der letzten stationären Beobachtung standen die Ulcerationen, die Cholangitis und die Enterocolitis durchaus im Vordergrund. Dementsprechend fand sich eine starke, toxische Granulation in den Granulozyten; wie aus der Abbildung ersichtlich, war die Leukozytose keineswegs exzessiv und die Linksverschiebung eher geringfügig. Gleichzeitig fanden wir maximal erhöhte alkalische Leukozyten-Phosphatasewerte.

Es folgte dann eine Periode, in der nach intensiver,symptomatischer Behandlung und dadurch einer Besserung des Allgemeinbefindens des Patienten, soweit es von der Stomatitis, der Enterocolitis und der Cholangitis beeinträchtigt wurde, jetzt eine Aktivierung der chronischen Myelose beobachtet wurde. Es kam zu einem Anstieg der Leukozytenwerte und zu einer Verschlechterung der pathologischen Linksverschiebung. Die ALP Indices waren zu dieser Zeit erhöht, aber niedriger als zuvor. Bei dem marantischen Patienten war es zu einer deutlichen Pigmentierung, besonders im Bereich der Ellenbogen, gekommen, ein Bild, das im Zusammenhang mit den gastrointestinalen Symptomen der Schwäche und dem niedrigen Blutdruck des Patienten, an das Vorliegen einer Nebennierenrindeinsuffizienz denken ließ, die ja differentialdiagnostisch u.U. nicht leicht von einem Malabsorption-Syndrom zu trennen ist.Die wegen der Thrombopenie des Patienten eingeleitete Prednisolonbehandlung führte zu einer deutlichen, symptomatischen Besserung des Allgemeinzustandes des Patienten .

Wie aus der Abbildung ersichtlich, kam es schließlich bei dem Patienten zum Wiederauftreten der rezidivierenden Stomatitis aphthosa, der Enterocolitis und zu einer Verschlechterung der Thrombopenie und der dadurch bedingten

hämorrhagischen Diathese. Bluttransfusionen wurden immer häufiger notwendig. Die Werte der ALP waren jetzt wieder höher. - Terminal kam es zu einem besonders schweren Schub der Enterocolitis mit heftigsten Durchfällen, die bei der hämorrhagischen Diathese jetzt blutig waren. Auch jetzt fanden sich im peripheren Blut keine Myeloblasten, sondern nur Promyelozyten und Myelozyten.

Autoptische Befunde (Patholog.-anatom.Inst. der Univ. Dir.: Prof.Dr. W. BÜNGELER) :

Chronische Myelose: Graurotes Knochenmark, geringe Vergrößerung von Milz und Leber. Histologisch wurde im Knochenmark, in der Milz und in kleinen Lymphknoten eine zum Teil reifzellige, myeloische Metaplasie gefunden, in der Leber nur eine spärliche, intrakapilläre Myelopoese.

Massive, exulcerierende und nekrotisierende, hämorrhagische Enterocolitis mit Hyperplasie der Lymphfollikel wie bei einer Agranulozytose. Hämorrhagische, nekrotisierende Ösophagitis im unteren Drittel, Teerstuhl, petechiale Hautblutungen, konfluierende, z.T. abszedierende Bronchopneumonie (histologisch auch periphere Lungenembolien), abgelaufene Endocarditis der Mitralis.

Histologischer Befund:
Dünndarm: ausgedehnte Schleimhautnekrosen, entzündliche Infiltration der Schleimhaut und der Submucosa, stellenweise reichte die entzündliche Infiltration bis in die Muscularis. In der Submucosa Granulationsgewebe mit zahlreichen Kapillarsprossen und Hämosiderinablagerungen in Makrophagen.

Diagnose: nekrotisierende und granulierende Entzündungen.-
Colon: ausgedehnte Schleimhautnekrosen, in der Schleimhaut entzündliche Infiltrate wie im Dünndarm, umschriebene Blutungen und geringe Hämosiderinablagerungen in Makrophagen. In der Submucosa ausgedehnte Blutungen und Granulationsgewebe mit ausgedehnten Hämosiderinablagerungen in Makrophagen. In der Muscularis einzelne Intimapolster in kleinen Arterien. In der Submucosa ein kleines, durch einen Thrombus verschlossenes Gefäß.

Diagnose: nekrotisierende und granulierende Entzündung. Einzelne Gefäßthrombosen. Arteriosklerose.
(gez. Prof. DONTENWILL) (1)

Epikrise:
Bei dem Patienten bestand fünf Jahre lang eine chronisch myeloische Leukämie. Der Verlauf mit Remissionen und Exazerbationen ohne eigentlichen Myeloblastenschub zeigte einige Besonderheiten. Dennoch besteht an der Diagnose,

---

1) Wir danken Herrn Professor Dr. W. BÜNGELER für die freundliche Überlassung der Sektionsprotokolle!

vor allem auch auf Grund der pathologisch-anatomischen Befunde, keinerlei Zweifel. Während der klinischen Beobachtung fanden sich immer wieder stark erhöhte Werte der ALP. Dieser Befund ließ eine Zeitlang an das Vorliegen einer Osteomyelosklerose denken, ohne daß eine solche jemals bewiesen wurde. Im letzten Jahr der Krankheit kam es zu rezidivierenden Ulcerationen, vor allem der Schleimhäute des Mundes, des Dünndarms und des Colons sowie des Rectums, aber auch der Skrotalhaut. Diese gingen mit Schmerzen bei der Nahrungsaufnahme, heftigen Durchfällen und Defäkationsschmerzen einher und klangen immer wieder ab, um dann regelmäßig wiederzukommen. Pathologisch-anatomisch erinnerten sie an das Bild einer Agranulozytose, ohne daß diese bestand. Eine sichere Einordnung der Ulcerationen in ein bekanntes Krankheitsbild gelang uns nicht. Wir dachten u.a. an das Vorliegen eines Morbus Behçet, bzw. einer Ectodermosis pluriorificialis, und versuchten ferner wiederholt, eine Tuberkulose oder eine Candida Infektion nachzuweisen, ohne daß das jeweils gelang.- Die chronische Myelose des Patienten ging also mit schweren infektiös-toxischen Prozessen (Enterocolitis, Stomatitis aphthosa, zeitweilig Cholangitis und flüchtige Pleuritiden) einher. Ausdruck dafür war die toxische Granulation der Granulozyten, die im peripheren Blut und im Sternalmark nachweisbar war. Diese infektiös-toxischen Prozesse halten wir für die Ursache der bei dem Patienten regelmäßig nachweisbaren, stark erhöhten Werte der ALP. Die wegen der Thrombopenie durchgeführte Prednisolon-Behandlung erklärt dagegen die Höhe der ALP-Aktivität nicht. Ebenso bestand kein Myeloblastenschub und schließlich kann man nicht davon sprechen, daß die Busulfan-Therapie eine eindeutige Remission der chronischen Myelose erzielt hatte, Umstände, unter denen die gewöhnlich niedrige Aktivität der ALP bei chronischer Myelose ansteigen kann.

Die Beobachtung des Patienten Ho. H. (Abb.4) zeigte ALP-Indices von 98 bis 364; es sieht so aus, als ob die schweren Infektionen hier zur Produktion normaler, in ihrer Aktivität gesteigerter Granulozyten führte, wie das sonst bei chronischen Myelosen nicht möglich ist.

In einem unserer klinischen Fälle, nämlich bei der Patientin F. Pf. (Abb. 5), mag die Bestrahlung der Milz zu einem Anstieg der ALP bis zu einem Normalwert geführt haben, wie früher auch von MERKER und HEILMEYER (6) berichtet wurde. Auch bei ihr war trotz der Therapie die ALP-Aktivität stets 0 gewesen.

Abb. 5: F. Pf., geb. 21.1.96, chronisch myeloische Leukämie

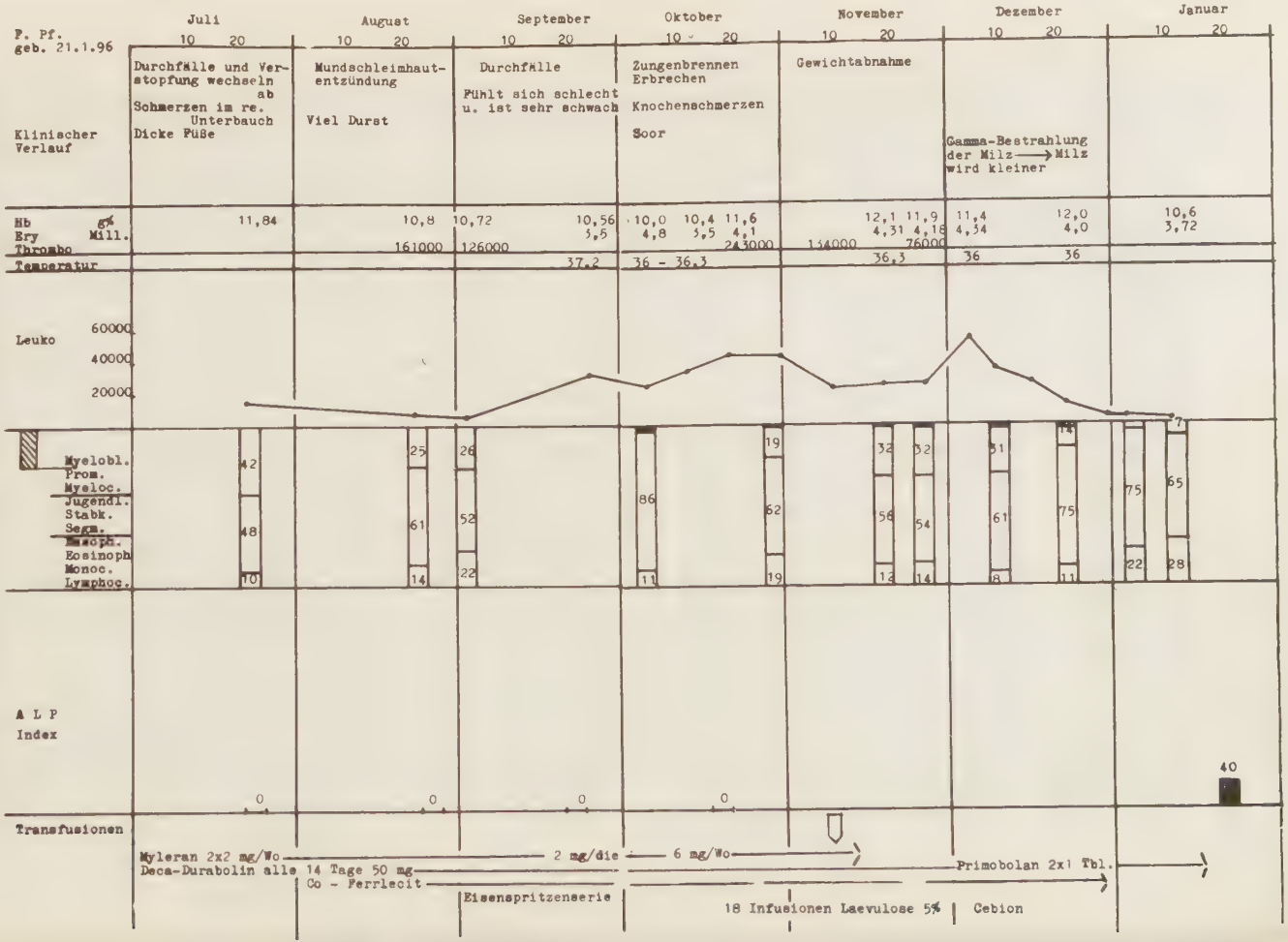

F. Pf., geb. 21.1.1896, chronisch myeloische Leukämie: Im Januar 1959 klagte die Patientin erstmals über Schmerzen im ganzen Oberbauch, Völlegefühl, leichte Übelkeit und Obstipation. Sie hatte ständig erhöhte Temperaturen und fühlte sich sehr schwach. Außerdem bemerkte sie, daß sie zunehmend Spontanhämatome an den Beinen bekam. Bei der Untersuchung zeigte es sich, daß Milz und Leber erheblich vergrößert waren. Es wurde eine chronisch myeloische Leukämie diagnostiziert auf Grund des Sternalmarks und des Blutbildes: 10,2 g% Hb bei 3,29 Mill. Erythrozyten, 239 000 Leukozyten, davon 12 % Jugendliche, 13 % Stabkernige, 33 % Segmentkernige, 3 % Eosinophile, 3 % Monozyten, 6 % Myeloblasten, 7 % Promyelozyten und 18 % Myelozyten. Während der stationären Behandlung mit Busulfan fielen einerseits die Leukozytenwerte so weit ab, daß die Dosis reduziert werden konnte. Andererseits stieg unter Transfusionen der Hb Wert an. Das Blutbild zeigte zuletzt keine Zeichen einer Leukämie mehr. Auch der Milztumor war kleiner geworden, so daß schließlich gar kein Busulfan mehr gegeben wurde.

Bis zum Juli 1963 hatte die Patientin nur geringfügige Schmerzen. Dann jedoch verspürte sie starke, ziehende Schmerzen zwischen den Schenkeln und am rechten Fuß von der Leiste abwärts. Sie bekam wiederum häufig Hämatome, hatte starke Schweißneigung und eine schmerzhafte Stomatitis, außerdem Bewegungsschmerzen in den Gliedern. Die Milz und die Leber waren wieder stark vergrößert. Eine Myelotomie (Dr.BURKHARDT) zeigte das typische Bild einer voll ausgeprägten chronisch myeloischen Leukämie. Die Leukozytenwerte schwankten zwischen 7 000 und 60 000. Dementsprechend wurde die Busulfantherapie variiert.

Im September 1964 bekam sie erneut Oberbauchschmerzen, Durchfälle, Völlegefühl, Erbrechen, Knochenschmerzen. Ihre Leistungsfähigkeit nahm rapid ab und sie fühlte sich immer schwächer. Da die Leukozytenwerte auf 33 000 angestiegen waren, wurde die Busulfandosis erhöht. Da durch die große Milz im Bauch Verdrängungserscheinungen entstanden, wurde die Busulfan-Therapie unterbrochen und die Milz bestrahlt. Der Milztumor wurde dadurch kleiner, die Beschwerden im Bauch klangen ab und, obwohl unter Weglassen des Busulfans die Leukozyten bis auf Werte um 60 000 gestiegen waren, besserte sich der Zustand der Patientin allgemein. Schließlich sanken auch noch die Leukozytenwerte bis an die untere Grenze der Norm. Während der Beobachtung von Juli 1964 bis Januar 1965 waren die ALP-Indices bis auf ein einziges Mal gleich 0, trotz der Behandlung mit Busulfan und anabolen Steroiden (siehe Abb.5).

Bei dem Patienten Sch. F. war die ALP-Aktivität während des ganzen beobachteten Krankheitsablaufes nur wenig erniedrigt, teilweise lag sie sogar im Bereich der Norm, um dann ante finem ohne Myeloblastenschub bis auf 91 anzusteigen (Abb.6).

Abb. 6: Sch. F.,geb.28.5.18, chronisch myeloische Leukämie

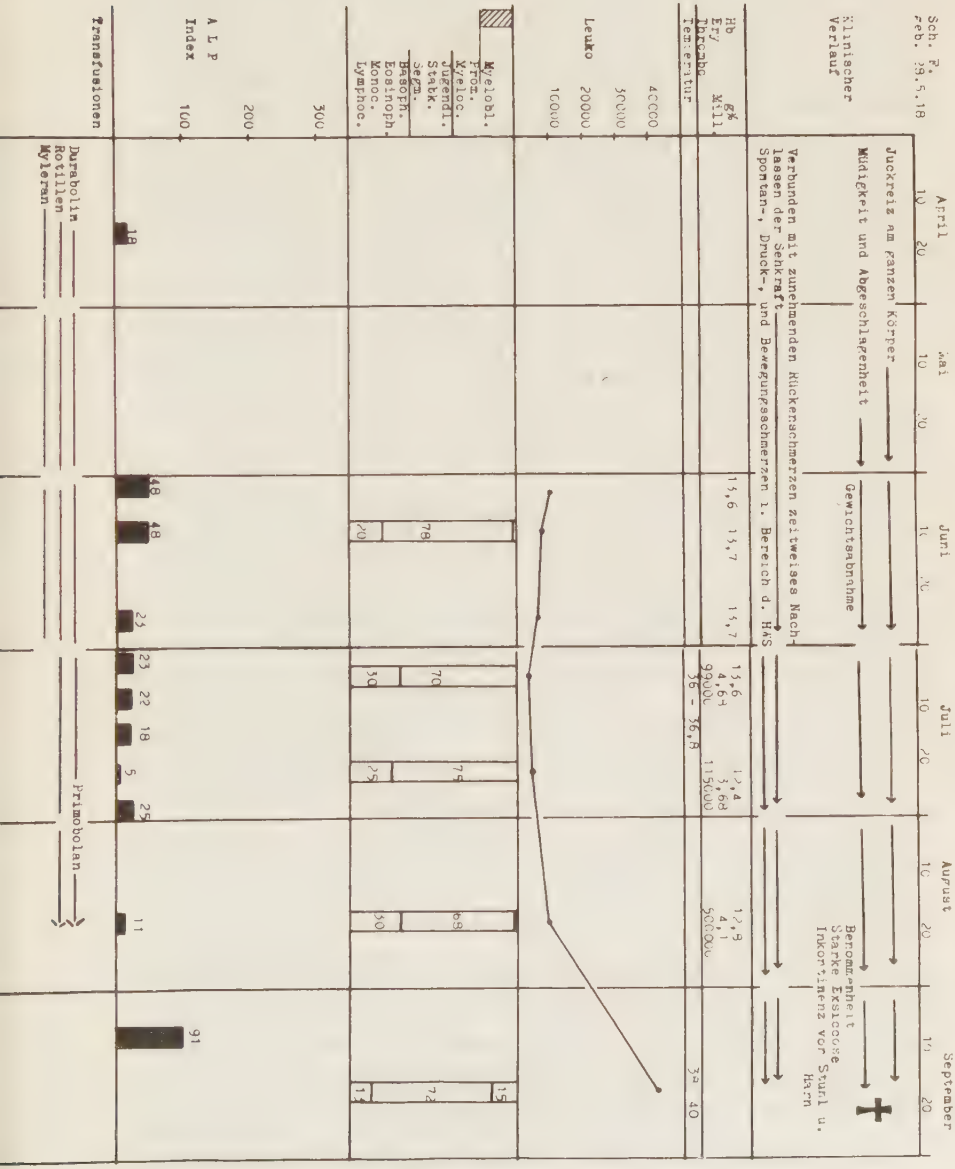

Sch. F., geb. 28.5.18, chronisch myeloische Leukämie: Zu Beginn des Jahres 1961 erkrankte der Patient akut mit einer Rippenfellentzündung. Im Laufe der durchgeführten Untersuchungen fand sich angeblich zum ersten Male ein pathologisches Blutbild. Seit dieser Zeit fühlte er sich müde und abgeschlagen. Im Sommer 1961 fiel dem Patienten selbst die vergrößerte Milz auf. Es stellten sich Völlegefühl im Oberbauch, Übelkeit und Erbrechen ein. 1962 wurde er in eine auswärtige Klinik eingewiesen und dort wurde die Diagnose der chronisch myeloischen Leukämie gestellt, die bis (!) Anfang 1964 mit Fowler'scher Lösung in subtoxischer Dosis behandelt wurde. In der darauffolgenden Zeit bekam der Patient immer wieder Fieber, Schüttelfrost und starke Schweißausbrüche. Er klagte über zunehmende Schmerzen zwischen den Schulterblättern, die in die Arme und den Thoraxbereich ausstrahlten. Er litt an trockenem Husten, der wegen seiner Rückenschmerzen sehr schmerzhaft war. Wegen der Erfolglosigkeit der therapeutischen Maßnahmen kam der Patient schließlich über die hämatologische Ambulanz zur stationären Behandlung in unsere Klinik (Anfang 1964). Eine Myelotomie (Dr.BURKHARDT) bestätigte, daß es sich zweifellos um eine chronisch myeloische Leukämie handelte, die jedoch als Besonderheit eine sehr starke Eosinophilie aufwies. Leber und Milz waren damals stark vergrößert. Die Blutuntersuchung ergab einen Hb Wert von 10,8 g% bei 3,65 Millionen Erythrozyten (36 % Reticulozyten) und eine Leukozytose von 112 000. Obwohl das Ergebnis der Myelotomie einwandfrei einer chronischen Myelose entsprach, wurde differentialdiagnostisch auch an das Vorliegen einer Osteomyelosklerose gedacht. Einerseits wurden nämlich über 10 % Erythroblasten und eine einmal deutlich erhöhte ALP gefunden, andererseits zeigte das Röntgenbild systematisierte Kalkeinlagerungen in allen Knochen. Die "Sklerosierungen" wurden als eventuelle Folge der übertrieben langen Arsen Therapie angesehen. Eine zusätzliche Sternalpunktion konnte keine weitere Klärung bringen. Wegen dieser ungeklärten Diagnose wurde zu diesem Zeitpunkt auf eine spezifische Therapie verzichtet. Es wurden dem Patienten lediglich symptomatisch Lävulose und Vitamine infundiert.

Seit Februar 1964 stand der Patient dann in ambulanter Beobachtung, wo er schließlich mit Busulfan, Rotillen und Durabolin behandelt wurde. In dieser Zeit war das Druckgefühl im Oberbauch zurückgegangen (die Milz war nicht mehr tastbar), die Schweißausbrüche wurden seltener, dafür klagte er aber über Juckreiz am ganzen Körper und war weiterhin müde und abgeschlagen, ebenso hatten die Rückenschmerzen nichts von ihrer Intensität verloren. Im Juli 1964 kam der Patient wieder zur stationären Beobachtung, da seine Beschwerden zugenommen hatten. Dabei fand man röntgenologisch einen Rundherd im rechten Unterlappen, der den Verdacht auf ein Neoplasma nahelegte, sich jedoch im Laufe der Zeit nicht wesentlich vergrößerte. Die hämatologische Situation war zufriedenstellend, die Schmerzen konnten jedoch auch durch Behandlung nicht vollständig

beseitigt werden. Im August 1964 wurde er entlassen, mußte jedoch schon Mitte September wieder eingeliefert werden. Er hatte zusehends an Gewicht abgenommen und war immer benommener geworden und konnte sich vor Schwäche nicht mehr auf den Beinen halten. Er hatte äußerst starke Rückenschmerzen. In den letzten Tagen hatte er kein Essen mehr zu sich nehmen können und wurde in komatösem Zustand bei starker Exsikkose eingeliefert. Milz und Leber waren wieder erheblich vergrößert. Der Patient war schwer allgemeinverändert, dabei extrem adynam und zeitweise delirant. Die Sprache war bulbär. Er hatte eine starke Tachycardie bei ausreichenden Blutdruckwerten. Nach Ausschluß einer thyreotoxischen Krise blieb bei einem über 20 mval/l extrem erhöhten Serum-Calcium nur die Annahme einer hypercalcämischen Krise als Erklärung für das schwere Zustandsbild. Am 20.9.64 starb der Patient nach zwei Tagen stationären Aufenthaltes im Kreislaufversagen.

Sektionsbefund (Patholog.-anatom. Inst. d.Univ., Dir. Prof. Dr. W. BÜNGELER):

1. Peripheres Narben-Carcinom mit kirschgroßen mediastinalen Lymphknotenmetastasen und multiplen Metastasen in der Wirbelsäule, dem Sternum, dem Femur und der Leber.
2. Chronisch myeloische Leukämie mit graurotem Knochenmark, graurotem Milztumor (560 g). Myelose der Leber (2750 g) und Arsenmelanose der Haut.
3. Hypercalcämie Syndrom: Mikroskopisch schwerste Nephrocalcinose und Lungencalcinose. Mikroskopisch zeigten die Epithelkörperchen keinen Hochfunktionszustand, ein ektopisches Epithelkörperchen-Adenom wurde nicht gefunden. Herdförmige Entspeicherung der Nebennierenrinde, geringe Colloidstruma.

Der Index der ALP war bei dem Patienten Sch. F. zeitweise geringfügig erhöht, ein Befund, der nicht recht zu der Diagnose chronischer Myelose passen wollte und zu differentialdiagnostischen Überlegungen Anlaß gab. Terminal, also im Zustand der bei der Autopsie nachgewiesenen Metastasierung eines Bronchial-Ca, stieg der ALP Index auf den mäßig erhöhten Wert 91. Dabei bestand kein Blastenschub. Die Ursache der hypercalcämischen Krise blieb unklar, es wurde an ein endokrin aktives Bronchial-Ca gedacht.

Wahrscheinlich war hier die annähernd normale ALP-Aktivität doch ein Produkt der Therapie, der finale Anstieg des ALP Index kann in Zusammenhang stehen mit dem zu dieser Zeit bereits manifesten Bronchial-Ca, das auch schon zu einer ausgedehnten Metastasierung geführt hatte.

Ein für eine chronisch myeloische Leukämie ebenfalls ganz ungewöhnliches Verhalten der ALP-Aktivität zeigte der Krankheitsverlauf bei der Patientin W. St. Es fanden sich dauernde Schwankungen des ALP Index im Bereich von 15 bis 153, ohne daß ein deutlicher Hinweis auf einen Zusammenhang mit der Therapie oder durchgemachten Infektionen vorlag (Abb.7).

W. St., geb.14.8.04, chronisch myeloische Leukämie: Im Frühjahr 1963 bekam die Patientin eine Rippenfellentzündung, an die sich eine Lungenentzündung anschloß, die eine stationäre Behandlung in einem auswärtigen Krankenhaus erforderlich machte. Dabei wurde bei der Patientin nicht nur eine große Blutarmut, um 9,6 g% Hb, sondern auch eine Leukozytose festgestellt. Da sich nach der Entlassung das Blutbild weiter verschlechterte, wurde sie im Sommer 1963 wieder stationär behandelt. Während dieses Aufenthaltes wurde erstmals eine chronisch myeloische Leukämie diagnostiziert. Man fand damals 34 000 Leukozyten mit typischer Linksverschiebung bis zu Myeloblasten mit sämtlichen unreifen Vorstufen, überwiegend Myelozyten. Die Patientin klagte dabei über Druck und Völlegefühl im Leib, schmerzhafte Schwellungen an den Knöcheln, zunehmende Schwäche und Gewichtsabnahme. Es zeigte sich, daß Leber und Milz erheblich vergrößert waren.

Nach der Entlassung verschlechterte sich das Blutbild im Sinne einer Pancytopenie aber so, daß die Patientin in unsere Klinik aufgenommen werden mußte. Es bestand weiterhin Milz- und Leberschwellung, der Hb Wert betrug 6,4 g%, die Leukozytenwerte lagen nur um 3 200. Da die Patientin Druckschmerzhaftigkeit über dem Sternum angab und das Differentialblutbild Myeloblasten und Normoblasten zeigte, wurde zunächst an das Vorliegen einer Osteomyelosklerose gedacht, doch konnte mit Hilfe einer Myelotomie (Dr.BURKHARDT) dann doch die chronische Myelose gesichert werden. Mit Bluttransfusionen und Scherisolon kam es zu einer Besserung der Anämie, gleichzeitig stiegen jedoch die Leukozytenwerte bis zu 60 000 an, so daß jetzt eine Therapie mit Busulfan begonnen werden mußte. Bei der Entlassung betrug der Hb Wert 12,0 g%, die Leukozyten waren auf Werte um 16 000 abgesunken. In der Folgezeit klagte die Patientin über Schmerzen im Epigastrium, die wahrscheinlich durch die Kapselspannung des Milztumors und möglicherweise durch Milzinfarkte bedingt waren. Sie war immer relativ müde. Zu ernsthaften Beschwerden kam es wieder Anfang August 1964, als die Patientin eine weitere Pleuritis bekam. Unter dem Verdacht auf das Vorliegen einer Tuberkulose wurde sie kurz mit Isonicotinsäurehydrazid behandelt. Der MENDEL MANTOUX war aber negativ, so daß die Therapie wieder beendet wurde.

Abb.7: W. St.,geb.14.8.04, chronisch myeloische Leukämie



Die Abbildung (Abb.7) zeigt den Verlauf der Erkrankung während 10 Monaten (April 1964 bis Januar 1965) unter Busulfanbehandlung. In dieser Zeit schwankten die Werte der ALP enorm, es fanden sich wiederholt erhöhte und niedrige bis normale Werte.

2. Osteomyelosklerosen

Die im Vorangehenden beschriebenen Fälle zeigen, wie schwierig es sein kann, die chronisch myeloische Leukämie gegen die oft in der klinischen Symptomatik so gleichlaufende Osteomyelosklerose mit Hilfe des ALP Index abzugrenzen. D A M E S H E K führte bekanntlich u.a. wegen dieser Schwierigkeiten den Begriff des myeloproliferativen Syndroms ein. Unsere Beobachtungen bei vier Fällen mit Osteomyelosklerose stellen den Wert der Bestimmung der ALP Aktivität für diese Differentialdiagnose weiter in Frage.

In einem dieser Fälle von Osteomyelosklerose, bei der Patientin H. B., war die ALP Aktivität noch annähernd so hoch, wie man es auf Grund der gesicherten Diagnose erwarten würde, doch auch hier lag die ALP einmal mit einem Index von 57 viel zu niedrig für eine Osteomyelosklerose. Der letzte von uns gefundene Wert von 187 fiel noch dazu mit einem mäßigen Blastenschub zusammen, der auch seinerseits für die Höhe dieses letzten Wertes verantwortlich sein könnte (Abb.8).

H. B., geb.21.9.1900, Osteomyelosklerose: Anfang Februar 1959 fühlte sich die Patientin dauernd müde und abgeschlagen, sie bekam immer häufiger Schwächeanfälle und starkes Herzklopfen. Sie bemerkte, daß sie zwar einerseits stark an Gewicht verlor, andererseits aber ihr Leib immer dicker wurde und im gesamten Oberbauch eine starke Druckschmerzhaftigkeit vorhanden war. Der aufgesuchte Hausarzt wies sie wegen Blutarmut in ein Krankenhaus ein. Die Untersuchung ergab damals, daß sowohl Leber als auch Milz 4 QF unter dem Rippenbogen zu tasten waren, beide äußerst druckschmerzhaft. Das Blutbild wies einen Wert von nur 5,9 g% Hb auf bei 3,5 Millionen Erythrozyten und 5 850 Leukozyten. Letztere waren in 0,5 % Jugendliche, 15 % Stabkernige, 63,5 % Segmentkernige, 1 % Basophile.

Abb. 8: H. B.,geb.21.9.1900, Osteomyelosklerose

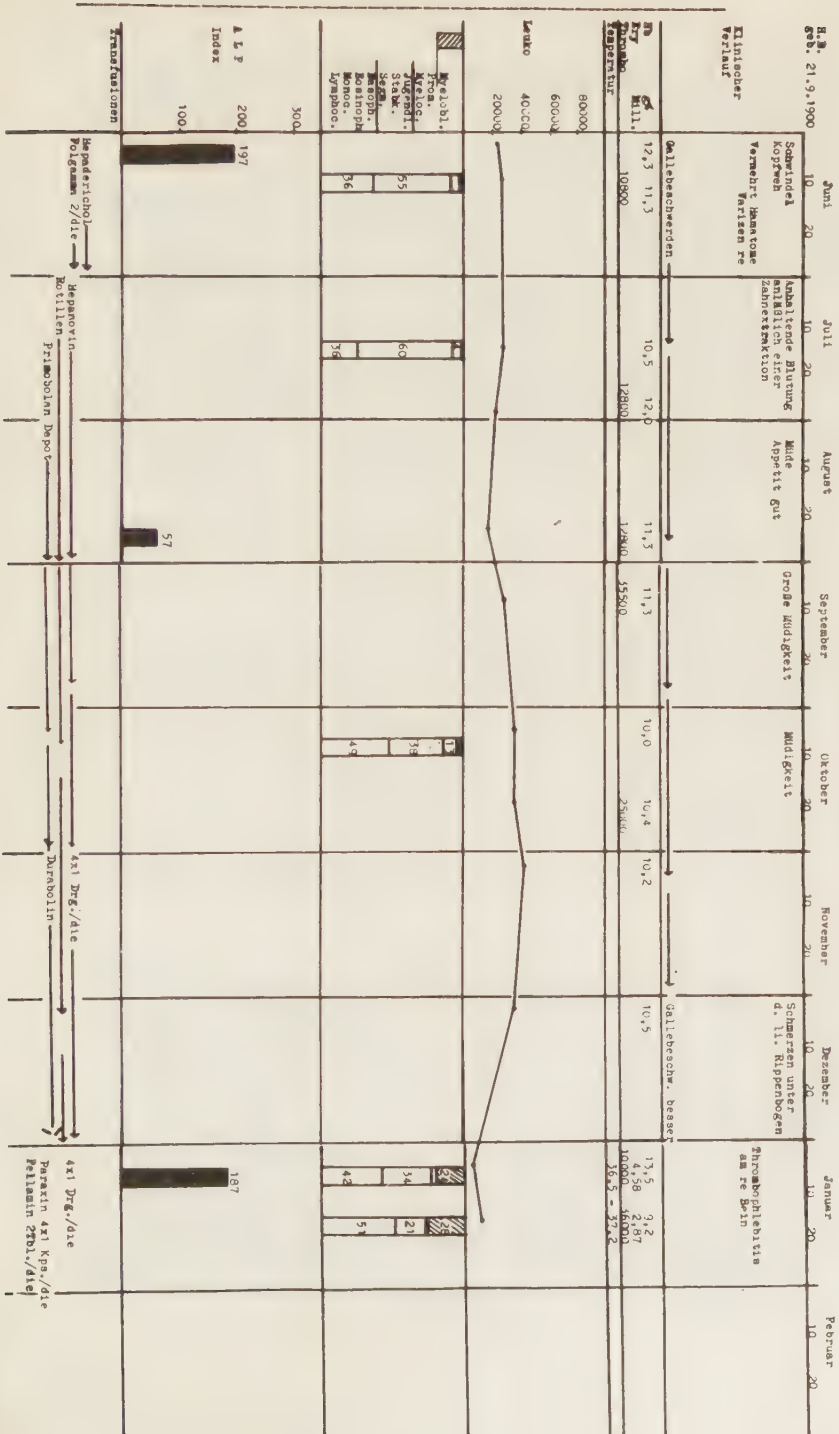

1 % Monozyten und 19 % Lymphozyten untergegliedert.Das durch Punktion gewonnene Sternalmark zeigte eine Reifungshemmung der Erythropoese, Granulopoese und Thrombopoese. Auch einige Megakariozyten wurden gefunden. Die Splenoportographie zeigte einen großen Milztumor. Die Markhemmung wurde als durch diesen Tumor bedingt aufgefaßt und Ende April 1959 eine Splenektomie durchgeführt. Das Blutbild war hernach etwas gebessert, das Differentialblutbild zeigte aber wieder eine starke Linksverschiebung. Die weitere Untersuchung ergab jetzt das Vorliegen einer Osteomyelosklerose mit Anämie und thrombopenischer Purpura. Das Röntgenbild zeigte eine vermehrte Sklerosierung des Beckens, im Blut waren Myeloblasten, Normoblasten und Lymphoblasten vorhanden, ebenso fand man einige Reticulozyten. Die Patientin wurde dann ab August 1959 ambulant behandelt. Sie erhielt Eisen- und Vitaminpräparate und ferner wiederholt Bluttransfusionen, da das Hämoglobin immer wieder auf Werte um 8 bis 9 g% absank. Seit Februar 1960 wurde sie dann zusätzlich mit anabolen Steroiden und Prednisolon behandelt. Sie fühlte sich wohl dabei und klagte nur von Zeit zu Zeit über Knochenschmerzen im Bereich des Beckens. Der Hb Wert blieb konstant bei 11 g%.
Im Januar 1965 wurde sie wegen einer Thrombophlebitis am rechten Bein wieder stationär aufgenommen.

Die Abbildung (Abb.8) zeigt den Verlauf der ambulanten und stationären Beobachtung vom Juni 1964 bis Januar 1965. Der Index der ALP war mit 187 und 197 deutlich erhöht und einmal mit 57 an der obersten Grenze der Norm.

Ähnlich war das Bild bei dem Patienten G. B., wo auch ein erheblicher, terminaler Blastenschub die erhöhte ALP Aktivität von 111 ausgelöst haben könnte, während vorher mit einem Index von 35 die Aktivität im Normbereich lag (Abb.9).

G. B., geb.29.2.13, Osteomyelosklerose: Im Jahre 1962 war der Patient etwa ein halbes Jahr lang durch seinen Beruf ständig Tetra- und Trichlor- und Teerdämpfen ausgesetzt. Seit dieser Zeit klagte er über Schmerzen im rechten Oberbauch und in der Magengegend, meist unabhängig von der Nahrungsaufnahme. Der Leib soll in dieser Zeit häufig gebläht gewesen sein.

Im Juli 1964 bemerkte der Patient, daß seine Leistungsfähigkeit erheblich abnahm, es kam zu Schmerzen unter dem linken Rippenbogen, im Brustbein und im linken Oberschenkel. Bereits damals wurde eine Anämie festgestellt . Auffallend waren zu dieser Zeit auch eine zunehmende Wesensänderung mit Gereizheit und zeitweise depressiven Verstimmungen. Seit September 1964 machten sich die Zeichen einer hämorrhagischen Diathese mit petechialen Hautblutungen und subkonjunktivalen Blutungen bemerkbar.

Abb. 9: G. B., geb.29.2.13, Osteomyelosklerose

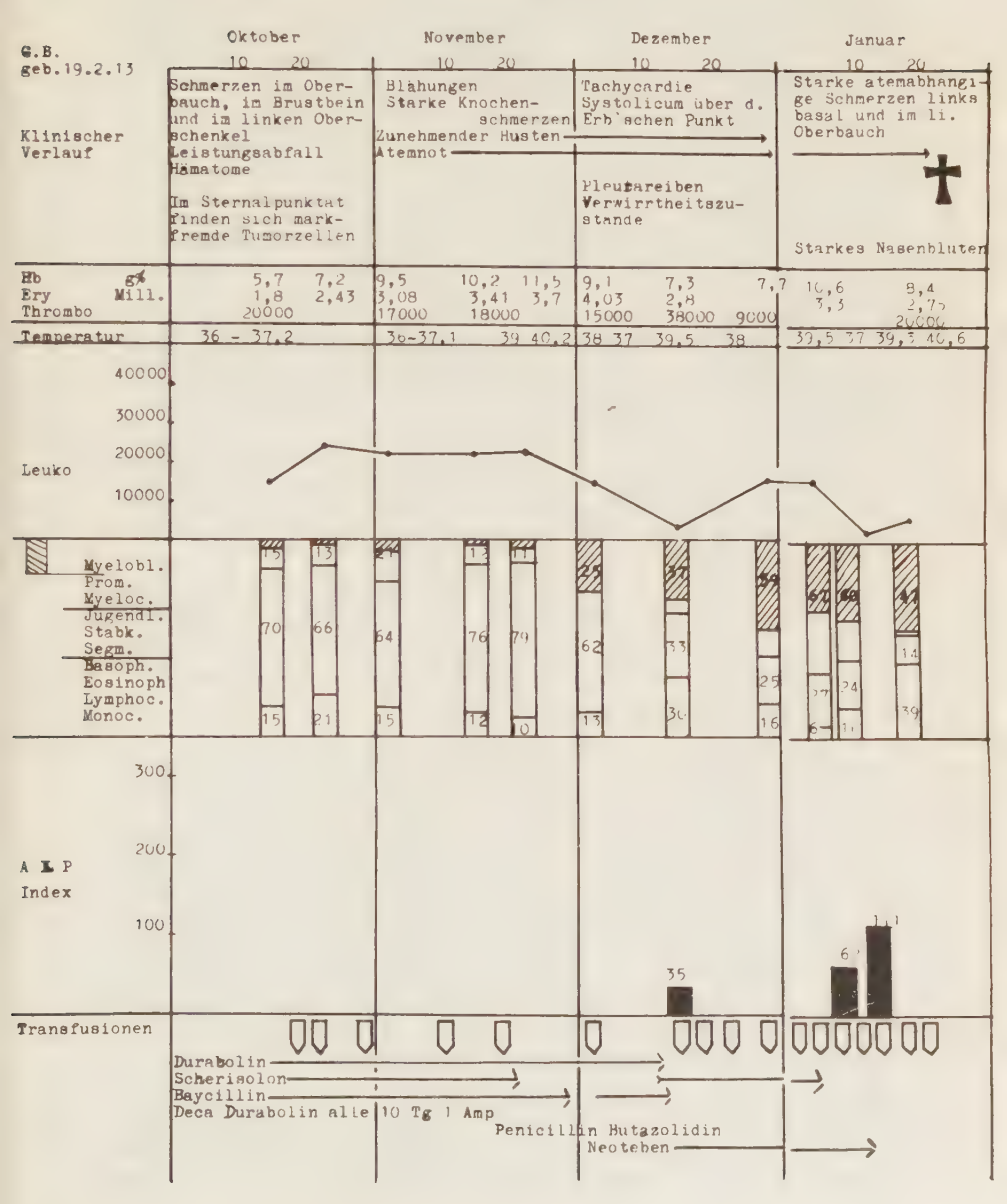

Bei der stationären Aufnahme im Oktober 1964 zeigte das Blutbild eine Leukozytose mit mäßig ausgeprägter, pathologischer Linksverschiebung. Leber und Milz waren vergrößert. Eine Myelotomie (Dr.BURKHARDT) am linken Darmbein ergab das typische Bild einer Osteomyelosklerose. Der Patient wurde mit Prednisolon, Antibiotika, Eisensubstitution und Bluttransfusionen behandelt. Dadurch kam es jedoch nur zu einer geringen Besserung. Der weitere Verlauf war dann kompliziert durch eine schwerste thrombopenische, hämorrhagische Diathese, die dauernde Bluttransfusionen erforderlich machte, sowie durch rezidivierende Milzinfarkte und kaum zu beeinflussende Fieberschübe. Wegen der hohen Temperaturen erhielt der Patient unter dem Verdacht auf das Vorliegen einer Miliartuberkulose, die autoptisch nicht bestätigt wurde, Isonicotinsäurehydrazid. Am 22.1.65 ist der Patient dann schließlich dem therapeutisch nicht mehr zu beherrschenden Leiden erlegen. Die Sektion bestätigte die Infarkte der Milz, außerdem waren im Magen hämorrhagische Erosionen vorhanden, von denen eine massive, gastrointestinale Blutung ausging. Die Knochen zeigten das Bild einer Osteomyelosklerose.

Die Abbildung (Abb.9) zeigt, daß bei dem Patienten Anfang Dezember eine erhebliche Vermehrung der Myeloblasten im peripheren Blutbild bei gleichzeitigem hohen Fieber auftrat. Der ALP Index war bei diesem Patienten aber erst terminal erhöht.

Sowohl bei der Patientin F. R., wie auch bei dem Patienten B. B. lag der ALP Index ständig unter der Grenze der Norm, obwohl in beiden Fällen die Diagnose einer Osteomyelosklerose gesichert erscheint.

F. R.,geb. 6.2.01, Osteomyelosklerose, (Abb.10): Seit Sommer 1962 klagte die Patientin über Herzklopfen, Atemnot und zunehmende Müdigkeit. Im August 1963 stellten sich starke Schmerzen im Rücken ein, die bis in die Leisten ausstrahlten. Eine Röntgenaufnahme der Lendenwirbelsäule zeigte eine Sklerosierung der Wirbelkörper. Außerdem hatte die Patientin keinen Appetit. Es kam gehäuft zu Anfällen von Herzklopfen. Mit diesen Beschwerden kam die Patientin im Januar 1964 erstmals in die Klinik zur Beobachtung. Eine im Laufe der Untersuchungen angefertigte Röntgenaufnahme des Thorax ergab ein auffallendes Bild: Sämtliche knöchernen Anteile des Thorax waren deutlich vermehrt sklerosiert. Wegen dieses Befundes wurde eine Myelotomie (Dr.BURKHARDT) am linken Darmbein durchgeführt und diese zeigte ein schwammartig verdichtetes Bälkchensystem mit überall gesteigerter Osteoidbildung und massiver Neubildung von faseriger, unzulänglich verkalkter Knochenmatrix. Auch das Gefäßsystem war in allen Abschnitten grob verändert. Es handelte sich also um aus-

Abb. 1o: F. R., geb.6.2.01, Osteomyelosklerose

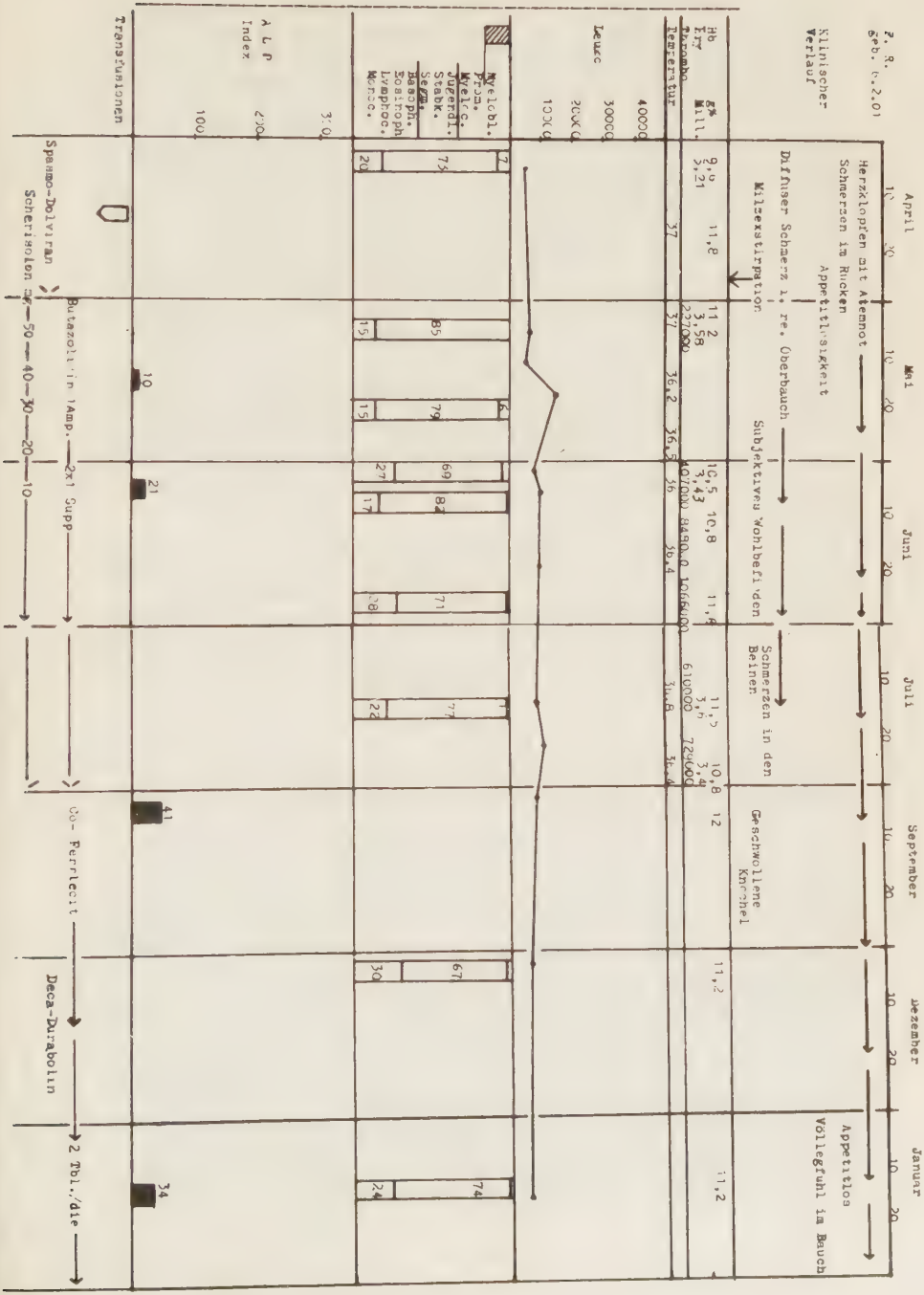

geprägte Veränderungen im Sinne einer Osteomyelosklerose. Das Blutbild zeigte eine Anämie von 9,6 g% Hb und 3,59 Millionen Erythrozyten, auch Reticulozyten und Normoblasten wurden gefunden. Die Leukozytenwerte lagen um 2700. Im Ausstrich fanden sich dabei aber nur wenige unreife Vorstufen. Jedoch ergab eine Erythrozytenlebenszeitbestimmung mit Cr-51 Markierung (Doz. Dr. FREY) eine HWZ von nur 9 Tagen. Mit Hilfe von Organmessungen wurde festgestellt, daß die Milz bevorzugt für den Abbau der Erythrozyten in Frage kam. Eine Milzexstirpation war somit angezeigt, da die erythroklastische Funktion der Milz die Bedeutung für die extramedulläre Hämatopoese überwog. Im April 1964 wurde die Milz entfernt. Nach der Rückverlegung aus der Chirurgischen Klinik war das subjektive Befinden der Patientin gut, das Blutbild war mit 11,36 g% Hb und 5 900 Leukozyten zufriedenstellend. Sie wurde schließlich im Juli entlassen und steht seither in ambulanter Kontrolle. Die Abbildung (Abb. 1o) zeigt den postoperativen Verlauf. Die Anämie war auf 11 g% gebessert.Es bestand eine Thrombozytose. Bei leicht erhöhten Leukozytenwerten fand sich eine geringfügige Linksverschiebung bis zu Myelozyten. Der ALP Index war bei diesem Fall von gesichertem Osteomyelosklerose-Syndrom immer niedrig bzw. normal.

B. B., geb. 29.6.89, Osteomyelosklerose, (Abb.11): Das Leiden des Patienten begann im August 1961 mit einem akuten, abdominellen Prozeß, (Durchfälle, krampfartige Schmerzen in der Magengegend, hohes Fieber), der sich an eine vorangegangene Grippeerkrankung anschloß. Damals wurde in diesem Zusammenhang erstmals eine seither immer wieder nachgewiesene, erhebliche Vergrößerung von Milz und Leber festgestellt.

Im März 1962 wurde der Patient schließlich wegen einer therapierefraktären Anämie, bei 36‰ Reticulozyten, mit 6,24 g% Hb und 1,36 Millionen Erythrozyten zu einer stationären Behandlung eingewiesen. Hier wurde nun mit Hilfe einer Thelotomie (Dr. BURKHARDT) die Diagnose "Osteomyelosklerose" gestellt. Das Röntgenbild zeigte schwere, spondylochondrotische Veränderungen der Halswirbelsäule, der Kalkgehalt der Wirbelkörper war deutlich erhöht. Da im anläßlich einer Laparoskopie gewonnenen Milzblut reichlich myeloische, z.T. unreife Zellen gefunden wurden, war einerseits die extramedulläre Hämatopoese gesichert und andererseits eine Milzexstirpation nicht möglich. Unter einer symptomatischen Therapie der Anämie mit Vitaminen, Eisen, anabolen Steroiden, Glucocorticoiden und Bluttransfusionen besserte sich das Blutbild auf einen Hb Wert von 11,2 g% bei 3,87 Millionen Erythrozyten bis zur Entlassung im April 1962. Die Leukozytenwerte lagen bis zu diesem Zeitpunkt immer im Bereich der Norm. Während der darauffolgenden, ambulanten Behandlung waren gelegentlich Bluttransfusionen nötig, sonst aber fühlte sich der Patient verhältnismäßig wohl. Im Oktober 1962 wurde der Patient wieder stationär aufgenommen, da er mit hohem Fieber,

Ab.11: B.B.,geb.29.6.89, Osteomyelosklerose

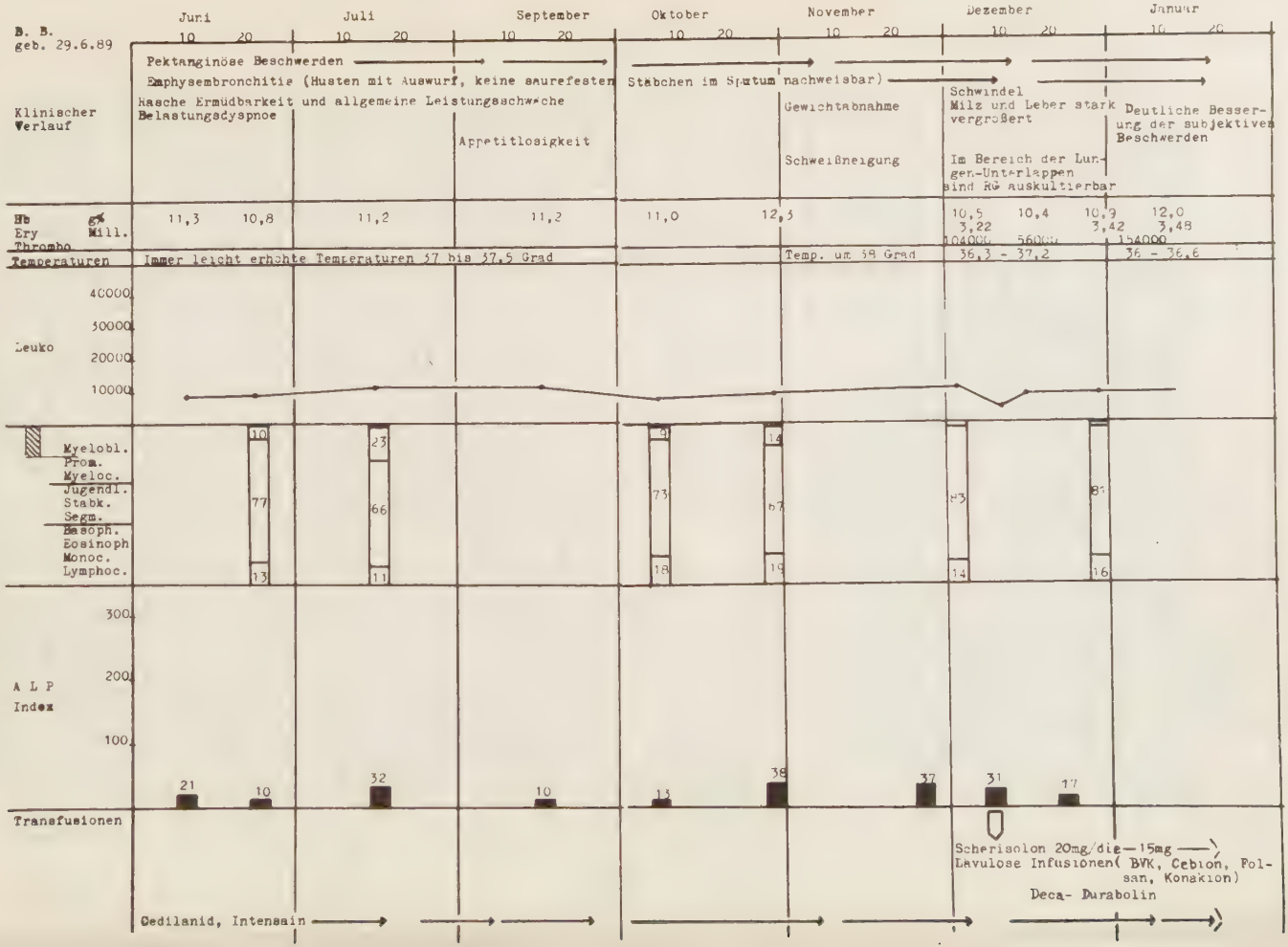

trockenem Husten mit Auswurf und Ruhedyspnoe erkrankt war. Es fand sich eine erhebliche Emphysembronchitis. Unter antibiotischer Therapie trat deutliche Besserung ein. Nach der Entlassung wurden wegen der Anämie ambulant verschiedentlich Bluttransfusionen durchgeführt.

Etwa ein Jahr später, im November 1963, kam der Patient wieder in die Klinik mit starken Beschwerden von seiten einer rezidivierenden Emphysembronchitis mit Fieberschüben. Der Hb Wert lag um diese Zeit zunächst etwas niedriger, stieg aber vor der Entlassung, nach Besserung der Emphysembronchitis, wieder auf 12,2 g% an. Der Abstand der nötigen Bluttransfusionen wurde immer größer, jedoch die chronische Emphysembronchitis, rezidivierende Fieberschübe und pektanginöse Beschwerden, ließen kein Wohlbefinden bei dem Patienten aufkommen. Sein Zustand verschlechterte sich im Dezember 1964 so, daß er abermals zu einem stationären Aufenthalt gezwungen war.

Die Abbildung (Abb.11) zeigt die ambulante Beobachtung und die stationäre Behandlung (ab Dezember 1964) des Patienten. Die erhöhten Temperaturen normalisierten sich unter einer Prednisolonbehandlung, bei gleichzeitiger Besserung der Anämie und des Allgemeinbefindens. Bei mäßiger Leukozytose fand sich eine deutliche Linksverschiebung (vereinzelt Myeloblasten). Während der gesamten Beobachtungszeit fand sich bei dieser gesicherten Osteomyelosklerose immer ein niedriger bzw. normaler ALP Index.

3. Morbus W a l d e n s t r ö m

Erhöhte Werte des ALP Index fanden wir bei einer Patientin E. S., die an einem Morbus WALDENSTRÖM (Makroglobulinämie) litt (Abb.12).

E. S., geb. 1o.1.21, Morbus WALDENSTRÖM: Anfang 1964 wurde bei der Patientin ein Milztumor festgestellt. Auf Grund des Blutbildes, der extramedullären Blutbildung und des Nachweises von Paraprotein bei der Immunelektrophorese, wurde ein Morbus WALDENSTRÖM diagnostiziert. Bei der Immunelektrophorese des Serums mit Anti-Human-Serum vom Kaninchen zeigte sich eindeutig eine anodisch bogige Zusatzlinie im Gammabereich mit gleichzeitigem Depot kathodisch von der Auftragsstelle. Bei einem Ansatz mit Anti-Human-Serum vom Pferd (Institut Pasteur) zeigte sich dagegen ebenso eindeutig eine typische Abbiegung des Makroglobulins (Doz. Dr. KNEDEL, I.Med.Klinik). Es handelte sich somit um eine Lymphoretikulose des Knochenmarks mit Makroglobulinämie und Paraproteinämie.

Im Dezember 1964 bekam die Patientin plötzlich heftige, stechende Schmerzen beim Einatmen, verbunden mit erhöhten

Abb.12: E. S., geb.1o.1.21, Morbus WALDENSTRÖM

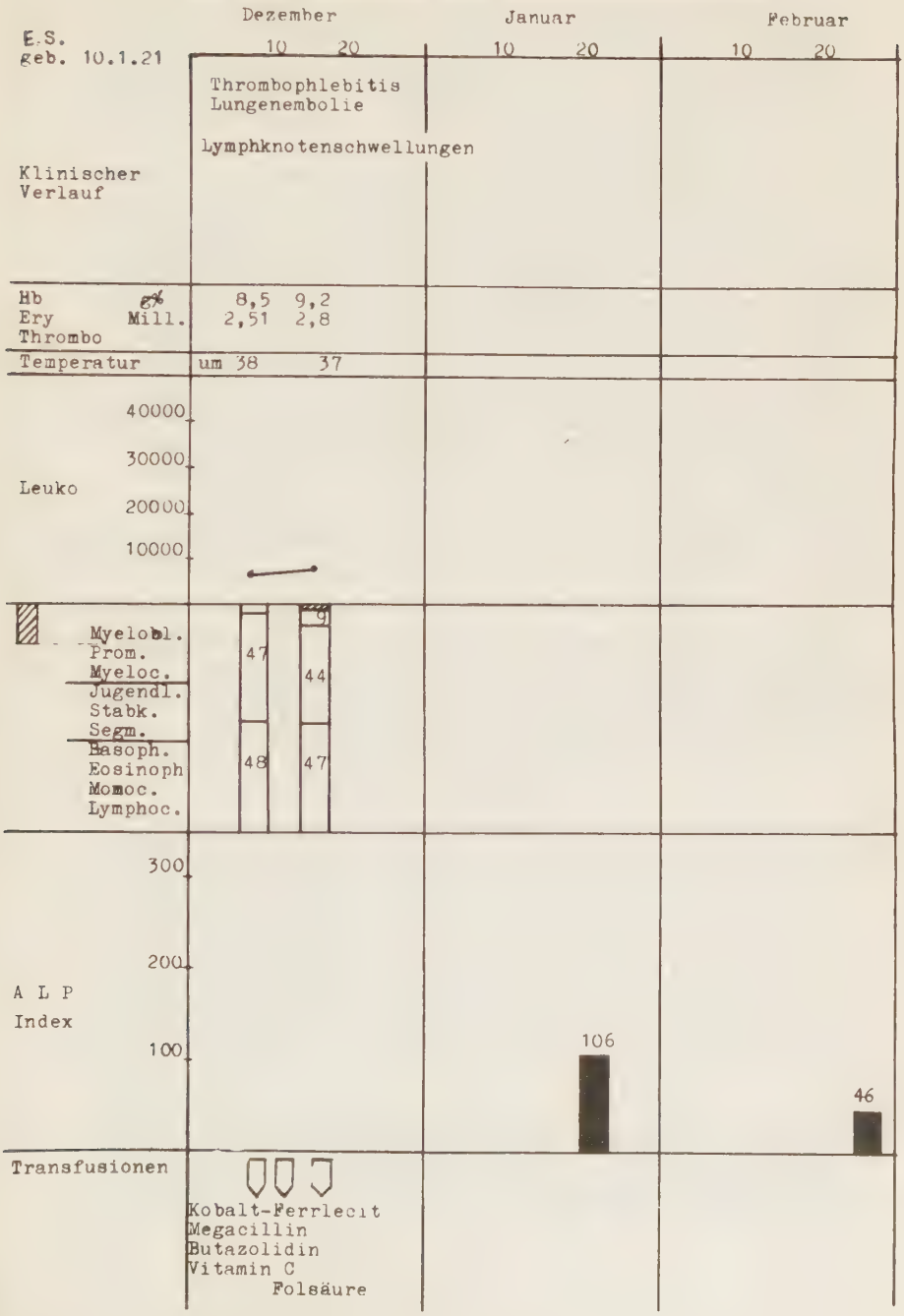

Temperaturen. Außerdem klagte sie über Schmerzen im linken Bein. Es handelte sich damals um eine Thrombophlebitis mit Lungenembolie und beginnender Infarktpneumonie und begleitender Pleuritis. Ferner waren sowohl in der Hals-, als auch in der Leistengegend Lymphknoten zu tasten.

Bei dieser Patientin (E.S.) machten wir von der Möglichkeit Gebrauch, mittels der Dextragel - Filtration (Sephadex - G 200) die Serumproteine nach dem Molekulargewicht (23 - 25) aufzutrennen. Wie die Abbildung (Abb.13) zeigt, fand sich bei dem Serum der Patientin, die nachgewiesenermaßen an einer Makroglobulinämie litt, eine Vermehrung der hochmolekularen Serumproteine (Fraktion 4-6) gegenüber der Norm. Die weitere, elektrophoretische Auftrennung der gewonnenen Fraktionen zeigte, wie aus Tab.1 ersichtlich, daß α 2 und β, sowie vor allem γ-Globuline bei dieser Patientin gegenüber der Norm vermehrt waren und beschleunigt eluiert wurden, was auf einen höheren Anteil der hochmolekularen Fraktionen (z.B. 19 S-Globuline) schließen läßt. Die von uns gewählten Dimensionen der Säulen waren zu klein, um eine vollständige Trennung der Fraktionen der Serumeiweißkörper mit verschiedenem Molekulargewicht zu erzielen. (Versuche mit D. Seibert und G.Jaegy)

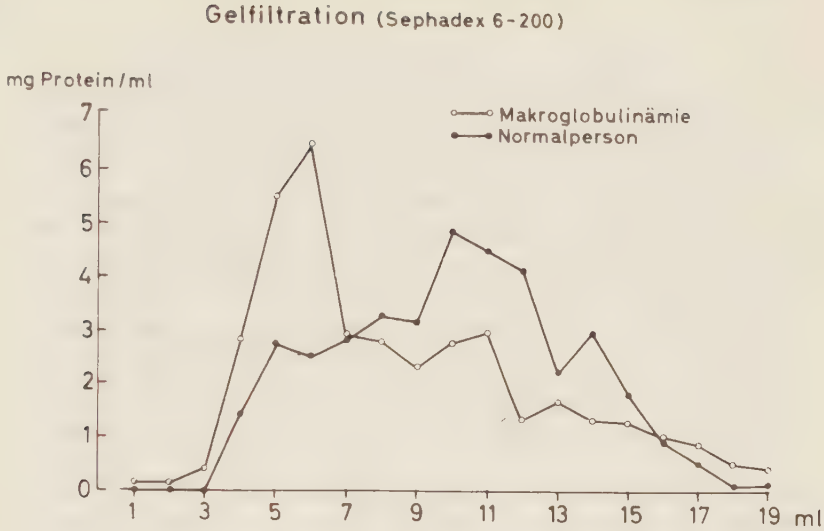

Abb.13: Dextrangelfiltration (Sephadex G-200) vom Serum einer Patientin mit Makroglobulinämie (M) und eines Normalpatienten (N)

Drei Gramm Sephadex G-200 wurden mehr als 1o Stunden in 1000 ml Aqua dest. gequellt, der Überstand wurde verworfen und das Gel in 0,04 m Na-phosphat p_H 7,4 und 0,15 m NaCl aufgenommen. Das so vorbereitete Gel wurde unter minimalem hydrostatischen Druck in die Säulen gefüllt.

Dann wurden 2 ml des 1:3 mit 0,9 % NaCl-Lösung (2) verdünnten Serums auf eine Säule mit Sephadex G-200 (Gelbett: h=23 cm, d=1,2 cm) aufgetragen, mit 0,04 m Na-phosphat p_H 7,4 in 0,15 m NaCl (hydrostatischer Druck = 180 cm H_2O) eluiert und in 30 Fraktionen zu je ein ml gesammelt.

An je 0,5 ml der Fraktionen wurden dann mit der Biuret-Methode die Proteinkonzentrationen bestimmt. Die Abbildung 13 zeigt auf der Ordinate den gesamten Proteingehalt der einzelnen Fraktionen in mg, angegeben zu dem Mittelwert von je zwei aufeinanderfolgenden Gelfiltratio-

nen des Serums der Patientin mit einer Makroglobulinämie WALDENSTRÖM (E.S.) und des Normalpatienten (Br.).

Tab. 1: Verteilung von Albuminen und Globulinen auf die Fraktionen der Gelfiltration (Sephadex G-200, Abb.13) bei Makroglobulinämie (M) und normalerweise (N)

Von den Fraktionen der Dextrangelfiltration (s.Legende von Abb.13) wurden aliquote Mengen mittels der Papierelektrophorese untersucht. Die Proben wurden auf Wahtman Nr. 1 Papier aufgetragen. Die Elektrophorese erfolgte bei 5 mA im Veronalpuffer p_H 8,6. Die Streifen wurden anschließend heiß getrocknet, mit Amid schwarz gefärbt, mit 5:1:4 = Methanol:Eisessig:H_2O in einer Entfärbungsreihe entfärbt und wieder heiß getrocknet. Nach Einlegen in Paraffin-Bromnaphtalein = 1:1 für mehr als 30 min., erfolgte die Auswertung mit dem Elphoschreiber und die Berechnung der prozentualen Anteile der Serumeiweißkörper mit Hilfe der Planimetrie. Die Tabelle zeigt den daraus und aus dem Gesamtproteingehalt (Abb.13) errechneten Gehalt (mg/ml) der Fraktionen 5, 9, 11 und 13 an Albuminen bzw. Globulinen (Versuche mit D.Seibert) .

Tab. (1):						
Fraktion-Nr.		5	9	11	13	Patient
Albumin		1,14	1,21	2,43	1,39	M
		0,20	1,22	2,57	0,97	N
GLOBULINE	α_1	0,17	0,15	0,29	0,05	M
		-	0,18	0,28	0,07	N
	$\alpha_2+\beta$	2,53	0,44	0,13	0,19	M
		1,67	1,21	0,83	0,70	N
	γ	1,66	0,55	0,05	0,07	M
		0,83	0,11	0,74	0,06	N

D I S K U S S I O N

MERKER und HEILMEYER fanden nach der Methode von KAPLOW in den Granulozyten gesunder Probanden einen Aktivitätsmittelwert der ALP von 43,3, bei SCHUMACHER (15) betrug der Wert 40,5, während IMMEL und TILLING (16) diesen mit 71,55 angaben. Beobachtungen an hämatologisch gesunden Personen ergaben bei uns einen Mittelwert von 29,4. Der Normalbereich, berechnet als Toleranzbereich ohne Vertrauenswahrscheinlichkeit ($\beta_p = 0,95$) lag zwischen 0 - 63. (14) Da auch Normalpersonen ALP Indices zwischen 0 und 10 aufwiesen, können wir also nicht von "erniedrigten" ALP Aktivitäten sprechen.

Wir haben bei unseren Untersuchungen besonderen Wert auf das Verhalten des ALP Index bei Patienten mit Osteomyelosklerose im Gegensatz zu Patienten mit chronischer Myelose gelegt. Langzeitbeobachtung des ALP Index sollte über die klinische Brauchbarkeit dieses Parameters für die Differentialdiagnose Aufschluß geben.

In Bezug auf die chronische Myelose stimmten fast alle Autoren, die sich mit diesem Problem befaßten, darin überein, daß bei dieser Krankheit die ALP Aktivität fast immer sehr gering war. Ausnahmsweise wurden auch bei chronischer Myelose normale, oder teilweise sogar stark erhöhte Aktivitäten gefunden (26). Wie z.B. MERKER (9) feststellen konnte, handelte es sich dabei um Fälle mit terminalem Blastenschub, um Regenerationsphasen nach therapiebedingter Markaplasie, oder um Remissionen der Krankheit (27). Dagegen änderte sich der ALP Index bei chronischen Myelosen nicht nach ACTH Injektionen oder Steroidtherapie (TANAKA, VALENTINE, FREDERICKS) (8). LAMBERS (10) hat in einer früheren Mitteilung angegeben, daß auch unter Therapie und in Remission der Index gleich niedrig blieb. Hier sei der Fall unseres Patienten Sch.F.,

der trotz seiner chronischen Myelose eine zeitweise gering erhöhte (nur einmal sehr niedrige) ALP Aktivität aufwies, angeführt, ein Verhalten, das man der Therapie mit Busulfan zuschreiben könnte. Den Autoren MERKER und HEILMEYER (6) fiel darüber hinaus die niedrige Phosphatase Aktivität bei splenomegaler Markhemmung auf, die sich dadurch deutlich von anderen, aplastischen Markveränderungen mit hoher Aktivität unterschied. Nach Splenoktomie war die ALP Aktivität teilweise erhöht, teilweise blieb sie niedrig. Wir selbst haben einen Fall (F.Pf.) einer chronisch myeloischen Leukämie beobachtet, bei dem während 6 Monaten, trotz Behandlung mit Busulfan und anabolen Steroiden, die Phosphataseaktivität gleich Null blieb und erst nach Bestrahlung des großen Milztumors auf einen Wert im Bereich der Norm anstieg.

HELBIG und WEISSEL (17) beschrieben zwei Fälle von chronisch myeloischer Leukämie, bei denen nach einem Infekt (Pneumonie) der ALP Index bis auf 300 anstieg. Die Tatsache, daß bei Infekten die ALP Aktivität ansteigen kann, können auch wir bestätigen, und zwar am Beispiel der Fälle von Ho.H. und B.Tr., die im zeitlichen Zusammenhang mit einer schubweise rezidivierenden, ulcerierenden Enterocolitis und aphthösen Stomatitis, z.T. extrem hohe Werte des ALP Index aufwiesen. Interessant ist in diesem Zusammenhang die Feststellung von HAUSSER und STROUN (18), daß bei Virusinfektionen der ALP Index um den Normalbereich liegt, während er bei bakteriellen Infektionen wesentlich höher liegt.

HELBIG und WEISSEL (17) berichteten weiterhin, daß bei ihren Patienten der Anstieg der ALP schon mehrere Wochen vor dem manifesten Myeloblastenschub auftrat. Wir dagegen konnten an zwei unserer Fälle beobachten, daß der terminale Myeloblastenschub dem Anstieg der ALP vorausging (B.T., G.B.), wobei es sich bei dem einen Fall um eine chronische Myelose (B.T.), bei dem anderen um eine Osteomyelosklerose handelte (G.B.). In zwei weiteren Fäl-

len trat der Anstieg der ALP gleichzeitig mit dem Myeloblastenschub auf (F.Th., chronische Mselose und H.B. Osteomyelosklerose).

MERKER (19) diskutiert als möglichen Grund für den Zusammenhang zwischen Myeloblastenschub und dem Anstieg des ALP Index eine finale Aktivierung einer noch erhaltenen, normalen Restgranulopoese. Diese soll mit einer normalen oder reaktionsbedingt sogar verstärkten Aktivität der ALP ausgestattet sein. Als auslösende Ursachen wurden sowohl die fortschreitende Anaplasie der Granulopoese als auch die Einbeziehung des RES in den Krankheitsprozeß diskutiert (FISCHER, LORBACHER, SCHUHMACHER) (20).

Bis auf MERKER (9), der 1965 darauf hinwies, daß auch bei der Osteomyelosklerose ein echter Phosphatasedefekt vorliegen kann, kamen viele andere Autoren (z.B.LAMBERS (10), KEISER und ALSLEBEN (21), HELBIG und WEISSEL (17)), immer wieder zu dem Ergebnis, daß bei der Osteomyelosklerose die ALP Aktivität konstant erhöht war mit Werten um 220 bis sogar um 400. Wir hatten unter vier untersuchten Patienten mit Osteomyelosklerose nur einen Fall, bei dem die ALP Aktivität bei Langzeitbeobachtung deutlich erhöht war; doch auch bei dieser Patientin (H.B.) fanden wir einmal einen Index von 57.

Bei dem Patienten G.B. konnten wir nur ante finem unter einem starken Myeloblastenschub einen erhöhten ALP Index finden, während sonst die Indices von 35 und 62 nicht zu dem Bild einer Osteomyelosklerose mit ihren nach der Literatur charakteristisch erhöhten ALP Indices paßten.

Ganz ungewöhnlich für eine Osteomyelosklerose waren die ALP Indices unserer Patienten B.B. und F.R. In beiden Fällen erschien die Diagnose als gesichert. Die ALP Aktivität entsprach jedoch keineswegs der zu erwartenden Höhe. Bei der Patientin F.R. war der höchste Wert nur 41, bei dem Patienten B.B. war er nur 38. Es ist vorstellbar, daß eine cytostatische Therapie oder eine Behandlung

mit Steroiden bei Patienten mit Osteomyelosklerose den ALP Index in den Grenzen der Norm halten könnte. Möglicherweise trifft das bei den Patienten G.B. und F.R. zu. Nicht ganz ausgeschlossen wäre diese Tatsache auch bei der Patientin H.B., bei der bei Einsetzen der Therapie mit anabolen Steroiden die ALP Aktivität sank und nach Absetzen dieser Behandlung spontan wieder anstieg. Bei dem Patienten B.B. waren aber auch ohne spezifische Therapie die ALP Indices stets niedrig.

Osteomyelosklerose und chronisch myeloische Leukämie sind primär klinisch oft eindeutig zu differenzierende Krankheitsbilder. Der Pathologe LENNERT (22) kam interessanterweise kürzlich zu dem Schluß, daß die Pathologie bei Langzeitbeobachtungen einschlägiger Fälle keine restlos eindeutigen Kriterien für die beiden Krankheitsbilder nennen kann.

Die vorliegende Arbeit läßt bei der relativ kleinen Zahl der untersuchten Fälle keine Rückschlüsse auf die Häufigkeit erhöhter ALP Indices bei chronisch myeloischen Leukämien zu, zumal eine gewisse Selektion komplizierter Fälle durch die hämatologische Spezialambulanz nicht zu vermeiden ist. Die Langzeitbeobachtung der ALP Indices zeigte bei chronisch myeloischen Leukämien und Osteomyelosklerosen jedoch in einer beträchtlichen Anzahl ein zumindest zeitweise von den aufgrund der Diagnose zu erwartenden Werten abweichendes Ergebnis. Die klinische Brauchbarkeit der Bestimmung der ALP Aktivität für die Differentialdiagnose von chronisch myeloischer Leukämie und Osteomyelosklerose wird dadurch erheblich beeinträchtigt.

Z U S A M M E N F A S S U N G

1. Verlaufsbeobachtungen des ALP Index bei Patienten mit chrnisch myeloischer Leukämie zeigten in sieben der untersuchten Fälle die zu erwartenden niedrigen Werte. Cytostatische Therapie (Busulfan), Myeloblastenschübe, Infektionen, Splenektomien und andere z.T. unbekannte Faktoren führten bei acht weiteren Patienten zu zum Teil wesentlich erhöhten Werten des ALP Index.

2. Bei vier untersuchten Patienten mit Osteomyelosklerose fand sich nur einmal der zu erwartende regelmäßig hohe ALP Index. Die drei übrigen Patienten wiesen z.T. konstant niedrige ALP Aktivitäten auf.

3. Die klinische Bedeutung der Bestimmung des ALP Index für die Differentialdiagnose chronisch myeloische Leukämie - Osteomyelosklerose wird durch die mitgeteilten Befunde erheblich beeinträchtigt.

L E B E N S L A U F

Als Tochter der Eheleute Anna (geb.Wölfl) und Ludwig Ziehfreund wurde ich am 4. 6. 1940 in Krummau/Moldau geboren.
Nach unserer Aussiedlung im Jahre 1946 besuchte ich fünf Jahre die Volksschule in Grafenau und wechselte 1951 auf das Realgymnasium in Passau über. 1960 bestand ich an der selben Schule das Abitur und studierte anschließend in Erlangen Medizin bis zum Physikum im Jahre 1963. Anschließend verheiratete ich mich in München, wo ich meine Studien bis zum Staatsexamen im Jahre 1966 fortsetzte.